Bruch, C. 1844.

Untersuchungen

zur Kenntniss

des körnigen Pigments der Wirbelthiere

in physiologischer und pathologischer Hinsicht

von

Dr. Carl Bruch.

Mit zwei Tafeln.

Zürich,

im Verlage von Meyer und Zeller.

1844.

THE LIBRARY
OF
THE UNIVERSITY
OF CALIFORNIA
LOS ANGELES

GIFT

Dr. M. N. Beigelman

Na ... **Verlag**

... **h.**

Eichelberg, J. G. A., Methodischer Leitfaden zum gründlichen Unterricht in der Naturgeschichte für höhere Lehranstalten. Erster Theil, Thierkunde. Zweite, umgearbeitete, sehr vermehrte und doch wohlfeilere Ausgabe. 8. br. 8 gr. od. 40 kr.

2r Theil, Botanik. 12 gr. od. 54 kr.

3r Theil, Mineralogie. 12 gr. od. 54 kr.

— Naturgetreue Abbildungen und ausführliche Beschreibungen aller in- und ausländischen Gewächse, welche die wichtigsten Produkte für **Handel** und **Industrie** liefern, als naturgeschichtliche Begründung der **merkantilischen** Waarenkunde. 1—5s Heft. Die Lief. à 16 gr. od. 1 fl. 12 kr.

Kölliker, Dr. A., Entwicklungsgeschichte der Cephalopoden. Mit 6 Steindrucktafeln. 4. (22 Bogen.) 3 Rthlr. od. 5 fl. 24 kr.

— Observationes de prima insectorum Genesi adjecta articulatorum evolutionis cum vertebratorum comparatione. Adjectae sunt III Tabulae 4 br. 1 Rthlr. od. 1 fl. 48 kr.

Nizza und die Meeralpen, geschildert von einem Schweizer. Mit einer Ansicht von Nizza und einer Karte. 1 Rthlr. 4 gr. od. 2 fl.

Zur Kenntniss

des

körnigen Pigments der Wirbelthiere.

Untersuchungen

zur Kenntniss

des körnigen Pigments der Wirbelthiere

in physiologischer und pathologischer Hinsicht

von

Dr. Carl Bruch.

ZÜRICH,

im Verlage von Meyer und Zeller.

1844.

Bernd
AC
8
B33
B3514
1847
Rare

Herrn Professor Henle

widmet

diese Schrift

der Verfasser.

Vorwort.

Diese Schrift ist keine Monographie, sondern eine Sammlung von Thatsachen, die zwar unter sich in der engsten Verwandtschaft stehen, aber nichts weniger, als ein vollständiges Ganze bilden. Wenn ich gleichwohl bestrebt war, ihnen eine gewisse Abrundung zu geben, so geschah es in der Ueberzeugung, dass auch ein zerstreutes Material die richtigen Gesichtspuncte enthalten könne, von denen aus eine umfassende topographische Darstellung mit Erfolg zu unternehmen ist; zugleich aber in dem Bewusstsein, dass zwischen Hypothese und Wissen eine Kluft liegt, die nur eine reichere Erfahrung ausfüllen kann. Die Hypothese wird immer die Wegweiserin der Forschung sein; aber Wissen ist nur das mathematisch Erwiesene, oder, wie schon Heusinger sagte: Wissenschaft ist nur das werdende Wissen, nie vollendetes System. Mag es daher peinlich sein, eine unvollendete Arbeit zu veröffentlichen: es wäre thöricht, ihre Vollendung erwarten zu wollen.

Wenn ich so auf der einen Seite das Fragmentarische dieser Untersuchungen anklagen muss, hoffe ich andrerseits nicht, dass Vieles — zu viel sei. Es begegnet einem Anfänger, der die Literatur nicht beherrscht, nur zu oft, dass er am Ende einer langen Untersuchung irgendwo bei einem Meister eine beiläufige Notiz findet, die wenigstens die Erörterung überflüssig macht. Ich kann versichern, das ich Alles, wo nicht ausdrücklich das Gegentheil bemerkt ist, selbst gesehen habe; wo kein früherer Beobachter citirt ist, war mir keiner bekannt; ich glaube aber, dass in Dingen, die verhältnissmässig noch so wenig untersucht sind, wie die thierischen Pigmente, und die erst in der jüngsten Zeit zur Controverse geworden, wie die Entwicklungsgeschichte der Elementarkörner, selbst eine blosse Bestätigung früherer Beobachtungen nicht ohne Werth sei. Von den Schlüssen, die ich gezogen, kann ich sagen, dass ich sie nicht gesucht, sondern gefunden habe; wenn ich gleichwohl irre gegangen, so soll diess hoffentlich den Beobachtungen, worauf sie gestützt sind, nicht zum Nachtheil gereichen.

Hinsichtlich der Literatur habe ich mich auf Hauptwerke beschränkt, die man billig einer Fluth von Einzelschriften gleich achten wird; jene sind: Henle's allgemeine Anatomie und Rokitansky's Handbuch der pathologischen Anatomie; unter der letzteren sind zu nennen: Heusinger's Untersuchungen über anomale Kohlen- und Pigmentbildung (Eisenach 1823), worin eine Fülle von Thatsachen niedergelegt ist, und Schilling's Abhandlung De Melanosi (Francof. ad M. 1831), die eine reiche Literatur bis zu jener Zeit enthält; von da an hielt ich mich an Müller's Archiv und die Jahresberichte daselbst.

Wenn diese Untersuchungen nicht hinter den Anforderungen der Zeit zurückgeblieben sein sollten, so verdanke ich diess dem persönlichen Unterrichte und der ächten Liberalität der Herren Endlicher, Engel, Henle, Löwig und Rokitansky, denen ich schliesslich, so wie Herrn Dr. Kölliker für freundschaftliche Unterstützung jeder Art, meinen wärmsten Dank auszusprechen mich verpflichtet fühle.

Zürich, den 1. Mai 1844.

Carl Bruch.

Pigmente, Farbstoffe sind Materien, die im chemisch feinstvertheilten Zustande das Symptom einer eigenthümlichen Lichtbrechung, d. i. Farben, zeigen. Nicht alle Farben werden durch eigenthümliche Farbstoffe hervorgebracht. Ein gefärbter Körper hat entweder an sich die Eigenschaft, das Licht nach einer gewissen Art zu brechen, oder er erhält sie durch einen beigemischten Farbstoff, ein eigenthümliches Pigment. So erscheinen die Blutzellen gelb durch den enthaltenen Farbstoff, — eine alte Fensterscheibe erblindet und erscheint gefärbt, d. h. ihre Oberfläche hat durch wiederholtes Reiben eine Menge Risse und Furchen erhalten, durch welche die eigenthümliche Lichtbrechung bewirkt wird. Die Farbe der Blutzelle geht verloren, wenn man den Farbstoff durch Wasser auszieht; die Fensterscheibe wird durch Poliren wieder durchsichtig.

Wenn nun im Folgenden die Färbungen thierischer Körper u. A. darnach unterschieden werden, ob sie durch ein wirkliches Pigment oder durch eine eigenthümliche Anordnung und Flächenbildung gewisser Gewebe bewirkt werden: so geschieht dies nicht, um damit eine wesentliche Grenze zu ziehen, denn das nächste ursächliche Moment, die Lichtbrechung, ist in beiden Fällen dasselbe; wohl aber ist diese Eintheilung in histologischer Hinsicht von Werth. Die lichtbrechende Eigenschaft der Farbstoffe beruht auf ihrer chemischen Zusammensetzung, die der farbigen Gewebe auf der Anordnung ihrer Elementartheile; die erstere wird nur durch chemische, die letzteren durch mechanische Mittel aufgehoben.

Die thierischen Farbstoffe sind sehr mannigfaltig nach ihrer Farbe, ihren anatomischen und chemischen Eigenschaften, so wenig auch die letzteren gekannt sind. Ich beabsichtige keine umfassende Darstellung, wozu mir die Kenntnisse fehlen; eine reichhaltige Zusammenstellung gibt Heusinger [1]), sowohl was ihre Verbreitung in der Thierwelt als was die bis dorthin bekannten chemischen Analysen betrifft. — Unter allen müssen zwei Haupttypen hervorgehoben werden: der Farbstoff erscheint entweder an microscopische Körperchen von unmessbarer Feinheit gebunden (körniges Pigment), oder in einer Flüssigkeit gelöst, am häufigsten als gefärbtes Fett.

Das körnige Pigment kömmt am verbreitetsten vor, und zwar durch alle Thierklassen; es scheint allenthalben derselbe Stoff zu sein; von ihm rühren die dunkeln, braunen und schwarzen

[1]) Anomale Kohlen- und Pigmentbildung. Eisenach, 1823. p. 2 ff.

Färbungen her, die vorzugsweise in den Augen, in der äussern Haut, aber auch in andern Organen vorkommen.

Alles körnige Pigment erscheint auf einer gewissen Entwicklungsstufe in Zellen eingeschlossen; wo körniges Pigment im normalen Zustande vorkömmt, finden sich immer auch Pigmentzellen.

Die Pigmentzellen haben constant wenigstens einen Kern mit einem oder mehreren Kernkörperchen, der an der Innenfläche der Wand anliegt und zuweilen dieselbe etwas hervordrängt; sie unterscheiden sich von andern Zellen nur durch ihren körnigen Inhalt. Die Zellmembran selbst ist, so weit meine Erfahrungen reichen, immer ungefärbt, wohl aber gibt es gefärbte Kerne, so wie auch ein flüssiger gefärbter Zelleninhalt vorkömmt.

In diese Abtheilung gehören bei weitem die meisten pathologischen Pigmente.

Unter den aufgelösten Farbstoffen an Interesse obenan steht das Hämatin, der Blutfarbestoff; er kömmt allenthalben in Zellen vor, oder auch frei durch Exosmose und Zerstörung der Blutzellen. Er scheint die Matrix der meisten thierischen Pigmente zu sein, namentlich des Farbstoffs im körnigen Pigment, wie weiter unten ausführlicher entwickelt werden wird; andere Metamorphosen des Hämatins sind sehr wahrscheinlich der färbende Stoff der Galle, des Urins und mancher Secrete bei Thieren.

Grosse Mannigfaltigkeit, wenigstens in den Farben, herrscht unter den gefärbten Oelen und Fetten; bei vielen Thieren ist das gewöhnliche Fett von eigenthümlicher, namentlich gelber Farbe, ebenso beim Neger [1]; ausserdem gibt es braune, grüne, blaue, rothe Fette, aber alle in beschränkter Verbreitung in der Thierwelt überhaupt und in gewissen Organen [2]; dahin gehören die Zellen des Leberparenchyms, die Fettkügelchen auf der Retina und Iris der Vögel und Frösche, das freie formlose Fett unter der Epidermis der Schnäbel und Füsse vieler Vögel, das Fett unter der Schale der Crustaceen, wahrscheinlich auch die Farbe der Gesichter und Gesässe mancher Affen. Ob auch das flüssige Pigment, das im Gewebe der Cutis des Chamäleons und vieler Cephalopoden [3] in Säckchen enthalten ist, durch deren Contraction und Expansion der Inhalt abwechselnd nach oben und unten geschoben und zugleich der Farbenwechsel der Körperoberfläche bewirkt wird, hierher zu rechnen sei, ist noch zu entscheiden.

Ausserdem gibt es mancherlei Färbungen bei niedern Thieren, besonders Crustaceen, durch farbige Erden [4]; andere erklären sich aus der Vertheilung der Blutgefässe, so die Farbe der Nägel, der Muskeln, Wangen, Lippen, Schleimhäute, der rothen Iris und Choroidea der Albinos, der Nase des Puters, des Hahnenkammes etc. Manchen Geweben ist eine gewisse schwache Färbung eigen, ohne dass sich ein bestimmter färbender Stoff nachweisen liesse; so dem Bindegewebe, elastischen Gewebe, der Corticalsubstanz der Haare.

Sie bilden den Uebergang zu den Färbungen aus rein physicalischen Ursachen; manche Gewebe haben eine solche Anordnung ihrer Elementartheile, dass sie das Licht auf eine gewisse Weise

---

[1]) Heusinger, System der Histologie. Eisenach 1822, I. p. 130.

[2]) Henle, Allg. Anat., p. 288 und 398.

[3]) Müllers Archiv, 1834, p. 476.

[4]) Heusinger, Histologie, p. 241.

brechen und einzelne Farbstrahlen reflectiren, was bei den eigentlichen Farbstoffen, die dieses Phänomen unter allen physikalischen Verhältnissen zeigen, in der chemischen Zusammensetzung begründet ist. Charakteristisch für solche entoptische Phänomene ist: dass die isolirten Elementartheile der betreffenden Gewebe keine oder eine andere Färbung zeigen, als in ihrer Vereinigung zu einer reflectirenden Fläche. Die Farbe ist oft mit einem besondern Glanz verbunden, desto lebhafter, je glatter die spiegelnde Oberfläche.

Es gehören hierher mehr oder weniger alle opaken Gewebe, besonders aber die Farbe des Tapetum, zum Theil die der Iris, im grössten Maasstabe die schillernden Farben der Federn und Fischschuppen; ferner das silberglänzende Pigment auf der Iris, der äussern Seite der Choroidea, in der Orbita und unter dem Peritoneum der Fische — aus senkrecht (unter dem letzteren) neben einander stehenden, blassen Stäbchen gebildet, ähnlich den Stäbchen der Retina, aber viel kürzer und feiner. Die einzelnen Stäbchen geben bei auffallendem Licht keine Farbe, ihr Silberglanz scheint daher nur auf ihrer Anhäufung und Anordnung zu beruhen. Chlor bleibt ganz ohne Wirkung auf Form und Farbe, ebenso Essigsäure. Es sind Elementargebilde, die bis jetzt in der Zellenlehre keine Stelle haben.

Normales körniges Pigment.

Schwarzes Augenpigment.

Es ist durch die ganze Thierwelt verbreitet, so weit Organe zum Sehen vorhanden sind [1]), und bildet einen wichtigen Theil des optischen Apparats. Typus ist eine einfache oder mehrfache Zellenschicht mit enthaltnem körnigen Pigment auf einer gefässreichen Haut, die sich als Matrix verhält, ausgebreitet [2]). So findet es sich in polyedrischen, meistens sechseckigen, platten, in Form einer Membran zusammenhängenden Zellen auf der Choroidea des Menschen und der Säugethiere (Fig. 4. 6. 7. 9.). Es kleidet die ganze hintere Augenkammer aus bis zum Pupillarrande der Iris; beim Kalbe, Pferde, Schafe schlägt es sich in die vordere Augenkammer um und überzieht die Iris auch auf der vorderen Seite. Eine einfache ist die Schicht auf der ganzen Choroidea bis zu dem Corpus ciliare, wo plötzlich und mit einem scharfen dunkeln Rande gegen die Choroidea abgrenzt, eine sehr dicke, aus mehreren von einander trennbaren Lagen von Zellen bestehende Pigmenthaut auftritt, die sich bis zum Pupillarrande der Iris fortsetzt; die Uvea ist nichts anderes als diese Pigmentschicht. Die Zellen haben ziemlich überall dieselbe Form; wo sie in einfacher Lage liegen, unterscheidet man meistens eine deutliche Zellmembran, die in allen Fällen sehr blass ist, unter einem gewissen Focus aber meistens zur Ansicht kommt; in zweifelhaften Fällen gibt Färben mit Jod sichern Aufschluss. Gewöhnlich bewirken die aneinanderstossenden Zellmembranen eine Abgrenzung der einzelnen Zellen von einander in Form heller Linien; besonders schön ist dies beim Kalbe zu sehen

---

[1]) Die Augenpuncte der Infusorien bestehen aus gefärbten Körnchen, R. Wagner, vergleichende Anat. p. 421.

[2]) Henle, p. 279 ff., worauf ich mich bei der ganzen folgenden Darstellung beziehe.

(Fig. 4.), wo das Pigment mehr in der Mitte der Zelle, um den Kern angehäuft ist; in andern Fällen sieht man deutlich die Conturen zweier Zellen und dazwischen noch eine Intercellularsubstanz (Fig. 6 a.), die ebenfalls durch Jod gefärbt wird; es scheint dabei keine Gesetzmässigkeit stattzufinden. Auf dem Corpus ciliare verliert sich die polyedrische Form, die Zellen liegen unregelmässig durch einander, sind strotzend von Pigment und es hält sehr schwer, Zellen mit deutlichen Membranen zu isoliren; leichter ist dies wieder auf der vorderen Fläche der Iris beim Kalbe, Schafe, Pferde, wo sich die Pigmentschicht, wie sonst von der Choroidea, in Form von Membranen abstreifen lässt, wenigstens bis zum Ciliarrande; von da bis zur Sclerotica wird der Ueberzug sehr undeutlich, man erhält nur Kerne von Pigmentkörnchen umgeben, aber weder deutliche Zellen noch Membranstückchen.

Die Grösse der Zellen variirt sehr; die grösseren liegen in dem Centrum der Choroidea, von wo sie gegen das Corpus ciliare hin mit zunehmender Schwärze an Grösse abnehmen; die kleineren auf der Uvea; die grössten aber kommen einzeln, achteckig, mitten unter den andern halb so grossen und kleineren sechseckigen vor (Fig. 4 a.), doch gibt es keine Regel [1]); im Ganzen sind sie nicht häufig; unter den einzelnen Thieren hat die grössten das Kaninchen (Fig. 9.), nach ihm die Katze, die kleinsten der Mensch (Fig. 7).

Alle Pigmentzellen haben einen Kern, der, von oben gesehen, immer mehr oder weniger central liegt und als ein heller Fleck unter den Pigmentkörnern sich auszeichnet. Durch Druck und Behandeln mit Essigsäure kann man ihn isoliren und mittelst Jod gefärbt sehr schön zur Anschauung bringen. Er ist rund oder oval und obgleich ich z. B. beim Schweine (Fig. 6.) ovale, beim Kalbe (Fig. 4) runde gezeichnet habe, scheint doch auch hier keine Gesetzmässigkeit Statt zu haben; es finden sich an derselben Stelle immer beiderlei Kerne, und es ist wahrscheinlicher, dass sie verschiedene Altersstufen sind, wie weiter unten bei den Kernen der Epidermiszellen berührt wird. Der Kern ist oft grösser als jener helle Fleck, weil er am Rande theilweise von Pigment bedeckt ist und man muss mit dem Messen desselben innerhalb der Zelle vorsichtig sein. Er enthält in der Regel ein oder mehrere Kernkörperchen. Lässt man Zellen rollen oder betrachtet man ein gefaltetes Stückchen Pigmenthaut auf der Kante, so sieht man, dass der Kern an der vorderen, von der Choroidea abgewendeten Wand der Zelle ansitzt, zuweilen dieselbe hügelförmig hervorhebend (Fig. 4 c.); selten ist er in die Pigmentlage selbst eingebettet (Fig. 3 a.), oder seitlich befestigt. Ist die Menge des enthaltenen Pigments sehr gross, so ist der Kern nicht sichtbar, oder nur bei glücklichen Stellungen der Zelle während des Rollens; immer aber findet man ihn, wenn es gelingt, die Zelle zu sprengen und den Inhalt auszubreiten: ich betrachte daher den Kern, in allen Fällen, wo keine Membran zu erkennen ist, noch durch Färben mit Jod erkennbar wird, als das beste Criterium für die Deutung der Pigmentzellen als solche.

Als einer seltenen Erscheinung muss ich noch das Vorkommen zweier Zellkerne in einer Zelle erwähnen, was ich mehrmals beim Menschen (Fig. 8), einmal auch beim Pferde beobachtet habe; ob darauf in Bezug auf die Entwicklungsgeschichte der Pigmentzellen ein Gewicht zu legen, wage ich nicht zu entscheiden; jedenfalls spricht dafür, dass die Pigmentschicht des Auges wie

[1]) Um jede Kugel (Zelle) können sich im Kreise nur sechs Kugeln von gleicher Grösse ordnen; ist eine derselben grösser, so bietet sie nothwendig mehr als sechs Berührungsflächen.

andere Epithelien von Zeit zu Zeit sich regenerire, das häufige Fehlen der Zellmembran, so wie die sehr verschiedene Grösse der Pigmentmenge der Zellen an einer und derselben Stelle und bei demselben Individuum. Dieselbe Frage ist an die Ueberzüge der serösen Häute zu stellen und noch unerledigt.

Die Pigmentkörnchen zeigen an sich wenig Verschiedenheiten, sie sind rund oder cylindrisch, sehr scharf conturirt, am grössten bei Thieren, am kleinsten beim Menschen und hier meistens rund; frei schwimmend, fehlt nie das Phänomen der Molecularbewegung. Die Farbe ist gelb, braun oder schwarz, bei den kleinsten am schwärzesten; dass sie aber wirklich von einem Farbstoff herrührt, sieht man nach Behandeln mit Chlor, worauf sie unter gar keinem Focus mehr schwarz erscheinen, sondern nur ihre Form und den ihnen eigenthümlichen Glanz behalten. Die Farbe variirt auch nach der Species, so ist das Pigment des Kalbes, Schweines, Pferdes fast schwarz, das der Raubthiere und des Menschen mehr bräunlich und braunröthlich. — Verschiedenheiten kommen vor in der Anordnung der Pigmentkörnchen in den Zellen; meistens sind sie gleichmässig verbreitet, so dass nur die Stelle des Kerns frei bleibt; in andern Fällen aber liegen sie vorzugsweise um die Kerne angehäuft (oft beim Kalbe Fig. 4) oder an der Peripherie (beim Schweine Fig. 6.); oft liegen sie so oberflächlich, dass die Membran selbst ganz unsichtbar wird und die Contur mit Körnchen besetzt erscheint (Fig. 9). Durchgehends nehmen sie nur die untere, der Choroidea zugekehrte Hälfte der Zellen ein; betrachtet man daher diese auf der Kante, so zerfallen sie in eine schwarze und eine farblose Hälfte (Fig. 3. 4 b.), in welcher letztern gewöhnlich der Kern enthalten ist; daher rührt es auch, dass frühere Beobachter durch den hellen Streif getäuscht, den die nach der Oberfläche gefaltete Pigmenthaut zeigt, eine besondere, das Pigment überziehende Membran annahmen [1]). Eine solche existirt nirgends; die Pigmentschicht selbst ist Epithelium und bedarf keines Ueberzugs. Am wenigsten findet sich diese Scheidung in eine gefärbte und ungefärbte Hälfte bei den Pigmentzellen des menschlichen Auges, die überhaupt zu Untersuchungen durch ihre Zartheit und Gebrechlichkeit weniger geeignet sind; an dem Mangel frischer Augen liegt es nicht allein; denn Kalbs- und Schweinsaugen, die 24 Stunden alt sind, lassen Nichts zu wünschen übrig. Vollständig angefüllt sind allenthalben die Zellen des Corpus ciliare und der Uvea; betrachtet man diese mit dem Microscop, so scheint es, als wären eine Masse heller Flecken (Kerne) in einer gleichmässigen Körnermasse zerstreut; doch findet man deutliche Zellen genug. Unter den einzelnen Thieren am schwärzesten, d. h. am reichsten an Pigmentkörnern, sind die der Wiederkäuer, des Kaninchens (Fig. 9.), am ärmsten die des Hundes, der Katze und des Menschen. (Fig. 7.)

Ausser dem Kern und den Pigmentkörnchen kommt kein fester Inhalt vor; behandelt man aber die Zellen mit Essigsäure, oder sprengt sie ohne Hülfe derselben durch Druck, so zerstreuen sich die Kügelchen nicht sogleich, sondern bleiben in einzelnen Häufchen beisammen; setzt man dann etwas Jod hinzu, so werden nicht nur die Kerne gelb gefärbt, sondern man sieht auch, dass eine zähe, structurlose Substanz die Körnchen verbindet und zu unregelmässigen Figuren gerinnt. In den Pigmentzellen der Choroidea des Kaninchen sind ausserdem zahl-

[1]) Henle, p. 281, denkt an eine Verdickung der Zellmembran an dieser Stelle, wovon ich mich nicht überzeugen konnte.

reiche, grössere und kleinere Fetttropfen enthalten (Fig. 9 b), die sehr helle Centra und scharfe Conturen haben und der Pigmentschicht ein siebförmiges Ansehen geben; mitunter könnte eine Verwechslung mit Kernen (ib. a) statt finden; sprengt man aber die Zellen, so sieht man die Tropfen zusammen fliessen und verschiedene Formen annehmen; ausserdem unterscheiden sich Fetttropfen immer durch ihren characteristischen matten Glanz, der den Kernen fehlt.

Eine Abweichung in dieser sehr übereinstimmenden Textur des Augenpigments tritt bei den Thieren auf, die mit einem Tapetum versehen sind; die Pigmentschicht geht nämlich zwar continuirlich über dasselbe hinweg, verliert aber ihr Pigment (Fig. 1. 5). Die blassen Zellen auf dem Tapetum unterscheiden sich weder in der Grösse, noch in der Form, noch in der Lage der Kerne, noch in der Anordnung von den benachbarten Pigmentzellen; verfolgt man sie nach dem Rande des Tapetum hin und untersucht man grössere Stückchen der Pigmentschicht, so sieht man, wie die blassen Zellen mit den pigmentirten zusammen stossen (Fig. 2) und allmälig in dieselben übergehen. Es gibt aber noch andere Beweise ihrer Identität; ich habe oben schon angeführt, dass im Centrum der Choroidea die Zellen meistens am ärmsten an Pigment sind, und in der That fand ich beim Schwein (Fig. 6) an dieser Stelle mitten unter den Pigmentzellen auch vollkommen oder beinahe farblose; wogegen man auf dem Tapetum wirkliche Pigmentzellen unter den farblosen in allen Uebergängen antrifft; an solchen Stellen verliert dasselbe seinen Glanz und erscheint dem blossen Auge wie angerusst. Das Epithelium des Tapetum, denn als ein solches muss man es wie die ganze Pigmentschicht in der That betrachten, ist immer eine einfache Schicht.

Bei dieser Gelegenheit erlaube ich mir einige Bemerkungen über das Tapetum der Säugethiere und über eine, wie es scheint, noch wenig beachtete Membran im Auge der Säugethiere und des Menschen. Zuerst von der letztern.

Jedem Untersucher muss, wenn er eine Partie Pigment von der Choroidea abstreift, die enorme Masse von Kernen auffallen, die mitten unter den abgestreiften Pigmentzellen umher liegen und oft das ganze Sehfeld bedecken. Obgleich man sie schwerlich als die Kerne deuten kann, die fast in allen Geweben als die Anfänge einer neuen Entwickelungsreihe der Elementartheile vorkommen, und obgleich man sie noch weniger der Präparation aufbürden und aus zerstörten Pigmentzellen herleiten kann, hat bis jetzt Niemand eine Vermuthung über ihre Herkunft und Bestimmung ausgesprochen. Sie liegen, wie man sich bei wiederholter Untersuchung überzeugt, unter der Pigmentschicht, zwischen ihr und der Choroidea, sind rund und oval, von ungleicher Grösse, enthalten fast alle, wenigstens die runden, ein bis drei Kernkörperchen und werden von Essigsäure nicht verändert; sie sind demnach wirkliche Zellkerne. Da sie sehr blass und durchsichtig sind, so dass man sie oft nur sieht, wenn man sie sucht, kann man sich durch Färben mit Jod jederzeit von ihrer Gegenwart und Natur überzeugen.

Zuerst beim Schweine fiel es mir auf, dass diese Kerne in grössern Gruppen zusammenhalten, und beim Zugiessen von Flüssigkeit (Wasser, Essigsäure) unter dem Microscope sich in flächenartigen Ausbreitungen bewegen, so dass ich auf die Vermuthung kam, sie möchten durch irgend ein zähes Bindemittel vereinigt sein. Es ergab sich dann auch nach genauerer Besichtigung bei gedämpftem Lichte, dass viele von ihnen auf einer sehr zarten,

glashellen, structurlosen Membran aufsitzen, welche letztere durch Essigsäure noch durchsichtiger wird, zugleich aber ihre schmalen Fältchen deutlicher hervortreten lässt, die ihr stellenweise ein fasriges Ansehen geben. Dass keine wirkliche Faserung Statt hat, sah ich sehr gut, wenn ich die Membran flottiren liess, oder nach Färbung mit Jod, das auch die Conturen deutlich macht. (Feste Theile werden vom Jod immer gelber gefärbt, als die umgebende Flüssigkeit.) Von geronnenem Zelleninhalte, der oft ähnliche Formen bildet, in welche Zellen und Zellkerne zufällig eingeschlossen werden können, unterscheidet man sie sehr leicht durch ihre gleichmässige Dicke und Durchsichtigkeit, durch die Falten und die häufige Veränderung derselben; ferner dadurch, dass man sie in grössern Fetzen erhält, vor Allem aber durch die sehr regelmässige Anordnung der aufsitzenden Kerne. Am gewöhnlichsten sitzen dieselben (ovale) in dicht gedrängten Reihen hinter einander, mit den Enden einander zugekehrt, mitunter hinten und vorn zugespitzt, so dass eine Verwechselung mit jungem Fasergewebe möglich wäre, wenn dergleichen an dieser Stelle zu finden wäre, und wenn sie nicht in dieser Flächenausbreitung vorkämen. Seltener sitzen sie mehr zerstreut (gewöhnlich runde), und es schien dann öfter, als sei die Membran aus polyedrischen Zellen gebildet, deren jeder ein Kern entspräche, ähnlich den Zellen des Tapetum, wiewohl die Conturen nie so evident waren, als hier; auch eine Verwechselung mit diesen letztern konnte nicht Statt haben, da beim Schweine und Menschen, wo ich jene Membran antraf, ein solches blasses Epithelium nicht vorkommt. Neben den aufsitzenden Kernen kam immer eine Menge ganz freier, runder und ovaler vor; ob diese ursprünglich frei waren, oder in Folge der Präparation und nach Zerstörung der Membran erst frei wurden, muss ich dahin gestellt lassen; doch ist mir letzteres nicht unwahrscheinlich, da ich nicht nur ganz deutliche, aber kernlose Membranstückchen antraf, sondern auch in vielen Fällen, wo Kerne vorkamen, die Membran vermisste. In keinem Falle aber kann ich die letztere für eine zufällige Bildung halten. — Oft sassen auch Pigmentzellen und freie Pigmentkörnchen darauf, die sich abspülen liessen; noch öfter sieht man diese Membran mit den aufsitzenden Zellkernen an der Peripherie eines Stückchens abgestreifter Pigmentschicht hervorragen.

Um sie rein darzustellen, entfernte ich mittelst eines zarten Haarpinsels die Pigmentschicht von der Choroidea, und erhielt sie dann durch Schaben der letztern mit flach gehaltener Messerklinge, wenn auch nicht jedesmal, doch sehr häufig, aber nur in microscopischen Stückchen. Waren die Augen nicht sehr frisch, so war die Mühe in der Regel vergebens. Ich fand sie mit Bestimmtheit bei der Katze, beim Schweine, Kalbe (u. a. bei einem 13 Zoll langen Fötus), beim Schafe und beim Menschen, bei welchem ich sie über die ganze Choroidea, das Corpus ciliare und die hintere Fläche der Iris verfolgt habe. Am constantesten ist sie im Allgemeinen auf dem Corpus ciliare und der Uvea vorhanden (immer unter der Pigmentschicht); viel seltener im Centrum der Choroidea; nie fand ich sie auf dem Tapetum und der vordern Fläche der Iris. Letzteres scheint wunderbar, da sich bei Thieren wenigstens die Pigmentschicht von der Uvea nach vorn umschlägt; ich konnte aber bei Thieren, trotz aller Mühe, diese Membran so wenig finden, als überhaupt einen Ueberzug auf der vordern Fläche der Iris beim Menschen. Zwar streift man häufig am Menschenauge von der Iris einzelne und zusammenhängende Zel-

len mit grossen Kernen; aber es ist bei dem Mangel frischer Augen nie zu entscheiden, ob sie wirklich der Iris angehören oder von der innern Fläche der Cornea losmacerirt sind. Nach Henle [1]) setzt sich das Epithelium der tunica Descemeti nicht auf die Iris fort. Eine Uebereinstimmung liegt jedenfalls darin, dass sich zwei verwandte Gebilde, die Iris und das Tapetum, darin gleich verhalten. An der Iris geht das beschriebene Häutchen bis zum Pupillarrand, d. i. so weit, als in allen Fällen die Pigmentschicht reicht; eine bestimmte Grenze dem Tapetum gegenüber konnte ich nicht wahrnehmen.

Diese ganze Beobachtung ist nichts Neues. Eschricht [2]) spricht von einer serösen, aber structurlosen, mit Pigment bedeckten Haut, die die Ciliarfortsätze darstellt, indem sie sich von der Corpus ciliare als eine Duplicatur erhebt, zwischen welche die Gefässe hinein treten; er vermuthet, dass eine ähnliche Bildung am Kamm der Vögel und an der Campanula der Fische Statt haben möge. Diese Bildung hat nichts Auffallendes, wenn die Choroidea überall mit einer solchen Haut überzogen ist, die sich dann an einzelnen Stellen in Form einer Duplicatur erhebt. Darauf hin untersuchte ich den Kamm der Ente und Taube und fand Eschrichts Vermuthung bestätigt. Der Kamm besteht in der That aus einer structurlosen Membran mit aufsitzenden Kernen, die sich als eine doppelte Lamelle von der Spalte der Choroidea erhebt und einige Längsfalten bildet, die sich in mehrern Köpfchen oder Papillen sammeln, womit der Kamm an der hintern seitlichen Fläche der Linsenkapsel ansitzt, von der er sich mit einiger Anstrengung trennen lässt [3]). Zwischen den Duplicaturen laufen zahlreiche, dichtgedrängte und starke Blutgefässe. Die Membran ist stark pigmentirt, am stärksten an der Insertionsstelle der Linsenkapsel; doch habe ich nicht entdecken können, ob das Pigment auf der äussern Seite der Membran oder in ihrer Substanz sitze. Es ist nicht gleichmässig in Form einer continuirlichen Schicht verbreitet, sondern in einzelnen Klümpchen in den Maschen der Gefässe, dem Laufe derselben folgend, angehäuft, die sich als helle, geschlängelte Canäle auszeichnen [4]). Es besteht aus den gewöhnlichen Pigmentkörnchen, zwischen denen hie und da helle Flecken, wie von Kernen, sichtbar sind. Abstreifen lässt es sich nicht; entfärbt man aber mit Chlor, worauf die meisten Zellkerne sichtbar werden, so scheint es, als bestände die ganze Haut aus unregelmässigen Zellen, denen der Epidermis ähnlich; ja einige Mal wurden durch Präparation einzelne unverkennbare Zellen mit Kernen kenntlich. Fasern kommen darin nirgends vor. Ganz ähnlich beschaffen ist der Processus falciformis bei Salmo muraena; nur sieht man die aufsitzenden Kerne noch schöner.

Diese Bildung hat eine unverkennbare Aehnlichkeit mit dem Epithelialüberzuge der Plexus choroidei des Gehirnes, und spricht dafür, dass die structurlosen Membranen auf irgend einer Entwicklungsstufe aus Zellen bestehen, die sich abplatten und verschmelzen. — Verschweigen darf ich aber nicht, dass ich eine ähnliche Haut auf dem übrigen

---

[1]) p. 323.
[2]) Müller, Archiv 1838, p. 593.
[3]) Wagner, Zootomie 1843, p. 109.
[4]) Valentin, Repertorium 1837, p. 247.

Theile der Choroidea der Vögel nicht gesehen, dass die letztere gerade an der Insertionsstelle des Kammes am festesten der Sclerotica anhängt, und dass sogar eher die Choroidea an dieser Stelle abreisst, als der Kamm. Der Kamm ist nicht von der Retina bekleidet.

Ganz zweifelhaft ist mir die Bedeutung und Funktion der beschriebenen Membran, abgesehen davon, dass das Vorkommen jener zahllosen Kerne zum Theil erklärt wird. Ob sie sich zum Pigment verhält, wie etwa die structurlose Membran der Schleimhäute zu ihrem Epithelium, ob sie selbst eine junge Pigmentschicht, oder ob sie nur einen Ueberzug für die Choroidea abgibt, wie über die Plexus choroidei, überlasse ich competenteren Richtern. Jedenfalls aber halte ich die Frage über die mysteriöse, viel besprochene Tunica Jacobi und Membrana pigmenti für spruchreif. Die Ansichten darüber und die Verwirrungen in der Wahl dieser Ausdrücke sind bei Henle [1]) zusammen gestellt. Ich glaube, dass alle Beobachter, die nicht den innern Theil der Pigmentzellen für eine eigene Membran genommen oder die Pigmentschicht überhaupt unter einem besondern Namen beschrieben haben (Langenbecks Lamina nigricans), entweder die Stäbchenschicht der Retina oder die von mir beschriebene Membran vor sich gehabt haben [2]). Eine dritte kommt zwischen der Choroidea und der Ausbreitung des Sehnerven beim Menschen und bei Säugethieren nicht vor. Wenn man daher mit Huschke [3]) und Andern Stäbchenschicht der Retina und Tunica Jacobi für identisch erklärt, und wenn irgend ein Gebilde im Auge den Namen Membrana pigmenti verdient, so glaube ich, dass er dem hier beschriebenen zukömmt.

Das Tapetum auf der Choroidea der Wiederkäuer hat Hassenstein [4]) sehr gut als eine Schicht zarter, blasser, durchscheinender Fasern beschrieben, durch deren Anordnung die Oberfläche des Tapetum ein wellenförmig gefurchtes Ansehen bekömmt. Zwischen den Fasern verbreiten sich Blutgefässe. Hassenstein hat ausserdem gefunden, dass das Tapet keinen eigenthümlichen Farbstoff enthält, indem chemische Agentien ohne Einfluss auf die Farbe sind; dass dieselbe aber verschwindet, wenn man durch Schaben und Zerren die Textur aufhebt, eben so beim Eintrocknen; und dass sie wieder erscheint, wenn man das getrocknete Tapetum mit Wasser anfeuchtet; es ist also entschieden, dass hier ein wirkliches entoptisches Phänomen Statt hat.

Eschricht [5]) hat ferner gezeigt, dass das Tapetum beim Seehund, Wallfisch und Kalbe in der Mitte der Choroidea nur lose anhängt, an der Peripherie dagegen fest mit ihr verbunden ist; dass die Gefässe an der Oberfläche verlaufen, daher man mit der Lupe auf derselben zerstreute dunkle Pünktchen wahrnimmt, die den Durchtrittstellen der aus der Choroidea kommenden Gefässstämmchen entsprechen; dass endlich die Fasern durchweg

---

[1]) p. 783 ff.

[2]) Vgl. Jahresbericht in Müllers Archiv 1836, p. XXXIII, wo auch die Vermuthung von Reich angeführt ist, dass eine besondere Membran unter der Pigmentschicht existire.

[3]) S. bei Henle a. a. O.

[4]) Commentatio de luce ex quorundam animalium oculis prodeunte atque de tapeto lucido. Jenae 1836. p. 26 ff.

[5]) Müllers Archiv 1838, p. 580 ff.

nach der Queerachse des Auges, demnach der Hauptrichtung der Gefässe der Choroidea grade entgegen verlaufen; — er hält das Tapetum darum für eine selbstständige Membran.

Diesen Beobachtungen, die ich durchweg bestätigen kann, habe ich Weniges beizufügen. Das Tapetum behält seine Farbe auch nach Abstreifen des Epitheliums; — die Fasern, die nirgends anastomosiren, aber in grösseren Bündeln verlaufen, sind von dem Bindegewebe der Choroidea nur durch ihren gestreckten, wellenförmigen Verlauf verschieden; nirgends sieht man ein verfilztes Gewebe, wie in der Choroidea; die grösste Aehnlichkeit aber haben sie mit den Fasern und dem Verlaufe derselben in der Iris (daher ich nicht anstehe, der letztern dieselbe entoptische Eigenschaft zuzuschreiben, wenigstens für die Fälle, wo kein körniges Pigment oder gefärbtes Fett darin enthalten ist; häufig mögen beide Momente zusammen wirken); — Essigsäure macht die Fasern, wie gewöhnliches Bindegewebe, durchsichtiger. Betrachtet man die Oberfläche eines frischen, von seinem Epithelium befreiten Tapets unter der Lupe, so sieht man gelbe, erhabene Figuren auf einem tiefblauen Grund; beide zusammen lassen das Tapet grün erscheinen; ich vermuthe, dass jene gelben Figuren dem Laufe der Blutgefässe entsprechen; zwischen denselben bemerkte ich die von Eschricht beschriebenen schwarzen Pünktchen oder Löcher. Das ganze Tapet lässt sich mit Sorgfalt als eine weissliche flockige Masse von der Choroidea wegschaben, wobei man an der Peripherie, wo es am dünnsten ist und sich in das Bindegewebe der Choroidea verliert, auf den grössten Widerstand stosst. Die Choroidea hat nach Entfernung des Tapets das gefurchte, glatte, matt glänzende Ansehen, wie an andern Stellen, und eine solche vom Tapetum befreite Choroidea des Kalbes lässt sich kaum von der des Schweins unterscheiden. Valentin [1]) spricht auch von Körnchen, die sich unter dem Tapetum befinden sollen; ich habe ausser den oben beschriebenen Zellkernen nur Blutzellen und die im Wasser zusammengerollten Stäbchen der Retina gefunden, welche fast jedes Präparat verunreinigen.

Unrichtig ist aber Hassensteins Ansicht von der Structur des Tapets der Rauhthiere. Er spricht von einem weissen Pigment, das in Form von Körnchen abgelagert sei, fester mit der Choroidea zusammenhänge, als das Tapetum der Wiederkäuer, durch Vertrocknen seine Farbe nicht einbüsse, sondern ein weissliches, zerreibliches Pulver darstelle, das er nach chemischer Analyse für phosphorsauren Kalk hält; dabei bemerkt er ausdrücklich, dass er unter dem Microscop keine krystallinische Bildung wahrgenommen habe [2]). Es ist zu bedauern, dass Hassenstein nicht angibt, welche diese chemischen Versuche waren, da, wie ich versichern kann, Salzsäure ohne alle Wirkung bleibt; möglich ist es immerhin, dass er, vielleicht in der Asche, eine Quantität Kalksalze gefunden, besonders da er eine so grosse Quantität Tapete zur Untersuchung verwandte, dass ihm für das Microscop, wie er sagt, wenig übrig blieb. Letzteres hat Hassenstein offenbar getäuscht. Die weisse Masse, die das Tapetum darstellt, lässt sich allerdings nur in kleinen Flocken und Klümpchen absche-

---

[1]) Repertorium 1837, p. 246.

[2]) p. 30.

ben, die unter dem Microscop bei flüchtiger Beobachtung ein rohkörniges Ansehen haben. Das Ganze aber besteht aus kurzen, vielfach verästelten Fäserchen, von einer Feinheit, wie mir keine ähnliche bekannt sind, und die ich erst bemerkte, als ich sie ohne Deckglas betrachtete; sie gleichen den Stäbchen auf dem Peritoneum der Fische, unterscheiden sich aber von denselben durch ihre Feinheit und durch ihre Anordnung [1]), documentiren sich ausserdem durch ihre Verästelung als wirkliche Fasern. Ueber diese Schicht geht dasselbe ungefärbte Epithelium hinweg, wie bei den Wiederkäuern, und es zeigt sich also die vollkommenste Uebereinstimmung. Dass die Masse beim Vertrocknen ihre Farbe nicht verliert, liegt vielleicht eben in der eigenthümlichen Anordnung der Fasern, die sie mehr zu einem compacten, verfilzten Gewebe macht, als das Tapetum der Wiederkäuer. Die Fasern der Iris und der Choroidea bei denselben Thieren (Hund und Katze) stimmen ganz mit denen der Wiederkäuer überein. Beim Hunde sah ich, um diess beiläufig anzuführen, einmal, als ich die Iris von ihrer Pigmentschicht (Uvea) befreit und möglichst schonend auf einem Glasplättchen ausgebreitet, die Fasern sehr schön in zwei entgegengesetzten Richtungen, unter rechten Winkeln sich kreuzend, verlaufen, um ein rohes Bild zu gebrauchen, einer geflochtenen Strohdecke ähnlich, und zwar fand diess auf der vordern Fläche Statt; auf der hintern lagen die Fasern mehr verfilzt und von Gefässen durchzogen.

Ganz übereinstimmend in der Anordnung, aber abweichend im Bau von den Pigmentzellen auf der Choroidea der Säugethiere sind die der Vögel [2]). Ich untersuchte sie von der Ente, dem Huhn und der Taube. Entfernt man nach der Methode von Hannover [3]) das hintere Kugelsegment des Auges mit der Scheere, und präparirt die Retina so von demselben los, dass sie unmittelbar auf dem Glasplättchen, worauf man das Segment gebracht hat, liegen bleibt, so bleibt ein grosser Theil, zuweilen die ganze Pigmentschicht, daran haften, und man entfernt mit der Sclerotica die nackte, zuweilen ungefärbte Choroidea, wodurch man sich überzeugt, dass die Pigmentschicht eine einfache ist. Betrachtet man nun die auf der äussern Fläche ruhende Retina auf ihrer innern nach oben gekehrten Seite, so sieht man die Pigmentzellen als spitze Kegel, mit der Basis nach unten gerichtet, auf der Stäbchenschicht aufsitzen, während das obere, der Choroidea angehörige Ende in eine oder mehrere Spitzen, Fasern oder Wurzeln ausläuft. Wo ihrer viele beisammen sitzen, hat es etwa das Ansehen, als sähe man von oben zwischen die Stacheln einer Igelhaut (Fig. 10). Trifft es sich, dass solche Zellen gerade aufrecht unter dem Focus stehen, so erscheinen sie, wie die Pigmentzellen der Säugethiere, sechseckig (Fig. 10 a), was offenbar daher rührt, dass sie an ihrem dicken Ende, wo sie sich gegenseitig berühren, von den Seiten her abgeplattet sind. Durch einen leisen Druck legen sie sich leicht um und wie zugespitzte Dachziegel über einander (Fig. 10 b). Gelingt es zufällig, eine Schicht von der Choroidea abzustreifen und so aufzu-

---

[1]) Sie bilden ein verfilztes Gewebe, während die weissen Stäbchen unter dem Peritoneum der Fische in horizontalen Reihen neben einander liegen

[2]) Valentin hat sie abgebildet (Repert. 1837, Fig. 3), aber so, dass sie nicht zu erkennen sind.

[3]) Müllers Archiv 1840, p. 321.

stellen, dass ihre stumpfen Enden nach oben stehen, was selten der Fall ist, so sieht man, dass dieselben abgerundet sind, denn es treten die einzelnen Zellen besonders bei etwas schiefem Rand als Halbkugeln entgegen. Isolirte umgelegte Zellen haben mit ihren Wurzeln und Fortsätzen eine rübenförmige Gestalt und gleichen ganz dem Cylinderepithelium (Fig. 10 c. d.). Die Pigmentkörnchen liegen in der Spitze am dichtesten gehäuft und lassen das stumpfe Ende ganz frei, und in diesem freien Theile, oder noch in die Pigmentkörnchen eingebettet, liegt jedesmal ein länglichovaler Kern. Die Zellmembran, die an dieser Stelle zur Ansicht kommt, ist glashell, wie an vielen Pigmentzellen, und nicht immer leicht zu erkennen. Jod ist auch hier ein sicheres Hülfsmittel. Das Pigment der Uvea und des Corpus ciliare unterscheidet sich nicht von dem der Säugethiere; es bildet mehrere Schichten runder und polyedrischer Zellen mit hellen Kernen und compactem, körnigem Inhalte, und ist von dem Pigment der Choroidea wie gewöhnlich durch einen scharfen, dunkeln Rand abgegrenzt. Unter der Pigmentschicht, namentlich an den zuletzt genannten Stellen, liegen eine Menge freier Kerne; eine structurlose Membran, wie bei den Säugethieren und dem Menschen, nahm ich nicht wahr.

Beim Frosche liegt auf der Choroidea, wie bei den Säugethieren, eine einfache Schicht grosser polyedrischer Zellen, deren Pigment besonders dicht an der Peripherie angehäuft ist, daher die Abgrenzung der einzelnen Zellen von einander durch schwarze Streifen geschieht; selten sieht man eine Intercellularsubstanz oder die zusammenstossenden Zellmembranen als helle Linien. Lässt man einzelne Zellen rollen und betrachtet sie von der Seite, so unterscheidet man wie gewöhnlich einen gefärbten und ungefärbten Theil, und in dem letztern einen grossen ovalen Kern mit Kernkörperchen nebst zahlreichen blassen und orangefarbenen Fetttropfen, die um den Kern und an der Wand herum liegen und wie dieser sich isoliren lassen. Diese Fetttropfen, die auch bei Vögeln und constant beim Kaninchen vorkommen, können mit Kernen verwechselt, ja, wie es scheint, für Löcher der Membran gehalten werden. Die Höhe der Zellen, die im Durchschnitt die Breite übertrifft, lässt die Pigmentschicht beim Frosche als eine Art Uebergangsepithelium, d. i. Mittelstufe zwischen Pflaster- und Cylinderepithelium [1]), betrachten.

Bei Fischen ist die Untersuchung insofern schwieriger, als die Theile weicher, hinfälliger und durch eine Alles durchdringende eiweissartige Flüssigkeit ausserordentlich klebrig sind. So viel Eigenthümliches in dieser Klasse vorkömmt, so scheint doch unter den einzelnen Fischen keine besondere Verschiedenheit Statt zu haben. Letztere betrifft bei Esox lucius, Salmo muraena und Cyprinus barbus, die mir zu Gebot standen, fast nur die Farbe des Pigments, die beim Hechte röthlich, beim Barben schwarz und bei Salmo braun ist. Auf dem Corpus ciliare und der hintern Fläche der Iris ist sie überall schwarz. Die folgende Darstellung ist von frischen Augen lebender Hechte genommen. Man theilt am besten den Bulbus in eine vordere und hintere Hälfte und schneidet die letztere in mehrere Segmente, von denen sich dann der Glaskörper mit der anhängenden Retina leicht abstreifen lässt, so dass auf der schwarzen Choroidea eine dicke, braunröthliche Pigmentschicht zurück bleibt. Mehr oder weniger Pigment folgt fast immer der Retina; doch habe ich bei Salmo die letztere ganz rein erhalten. Die Pigmentschicht besteht aus sechseckigen und kugelrunden, scharf conturirten Zellen von sehr verschiedener

[1]) Henle, p. 242.

Grösse und Farbe (Fig. 12 A.); letztere richtet sich nach dem Gehalt an körnigem Pigment, und zwar sind die kleinsten die dunkelsten; unter den grössern kommen fast farblose vor, und ohne Zweifel sind diess dieselben runden, weissen Kugeln, in denen Henle [1]) eine Molecularbewegung wahrnahm, die ich ebenfalls in mehrern dunkeln und blassen Zellen beobachtet habe. Sie enthalten constant einen runden oder ovalen Kern; einigemal sah ich ein oder mehrere grössere Bläschen oder Kugeln von dunkler Farbe, ganz ähnlich den kleinern freien Pigmentzellen, in den grössern enthalten (A. b.). Durchaus eigenthümlich und von den bisher beschriebenen Formen abweichend ist die Elasticität der Zellmembranen und ihre Empfindlichkeit gegen äussere Einflüsse. Schon beim blossen Rollen im Humor vitreus sieht man oft mehrere unter sich oder mit andern Körpern zusammenstossende Zellen sich gegenseitig abplatten und wieder ausdehnen, so dass man dieselbe Kugel mehrere Male hinter einander eckig und wieder rund werden sieht; dasselbe ist der Fall mit den abgestreiften, zusammenhängenden polyedrischen Zellen, wenn sie sich trennen. Entsteht mitunter eine sehr lebhafte Strömung in einem schmalen Bette, so nehmen sie die sonderbarsten Formen an, namentlich verlängern sie sich in lange flottirende Schwänze und dünne Fäden (A. c.), die wieder varicöse Anschwellungen haben; stossen mehrere zusammen, so legen sie sich wie Fetttropfen an einander, fliessen eine Strecke weit und trennen sich wieder. Zuweilen nehmen solche verzogene Formen wieder die der Kugel an; öfter aber werden sie immer zerrissener. Alle diese Veränderungen treten unfehlbar bei Zusatz von Wasser oder Essigsäure ein; die eckigen werden rund, platzen und ergiessen den Inhalt, eine zähe Substanz, die die Pigmentkörnchen und den Kern umschliesst, der sich desshalb nie isoliren lässt. Die Formen gehen dabei ins Regellose. Das Gleiche bewirkt man durch den leisesten Druck, und es scheint, dass das blosse Abziehen der Retina schon hinreicht, die unregelmässigen Pigmentklumpen und Fäden zu erzeugen, die man in jedem Präparat, auch bei der sorgfältigsten Behandlung, umher liegen sieht. Ich glaube, dass alle complicirten Formen von der Zerstörung runder Zellen herrühren; namentlich gilt diess von den Pigmentmassen, die man an der Retina haften sieht. Hier kommen aber auch Gebilde vor, die einem bestimmten Typus anzugehören scheinen, nämlich die von Hannover [2]) entdeckten und sogenannten Pigmentscheiden. Sie sind nach ihm „auf der innern Fläche der Pigmentzellen senkrecht stehende häutige Scheiden, worin die nach Aussen kehrenden Fäden und Spitzen der senkrechten Stäbe und Zapfen der Retina stecken". Diese Scheiden sind nicht zu verkennen und lassen sich am besten nach Hannover mit dem Kelche einer Blumenkrone vergleichen, wenn man die Zwillingszapfen als Blumenröhre betrachtet (Fig. 12 B, a). Sie umfassen nämlich die Spitzen derselben (nicht die der Stäbe) mit mehrern Zacken und Ausläufern und folgen ihnen bei jeder Bewegung, die man durch Zerren des Objects oder Zugiessen von Wasser hervorbringt. Jene Zacken liegen entweder glatt an oder breiten sich wie Kelchzipfel aus und laufen mitunter in wunderlich gestaltete Fäden aus. Die Oberfläche ist glatt, gefurcht oder gefaltet; nie sah ich Fortsätze am stumpfen Ende. Ueberall sind sie von körnigem Pigmente bräunlich und schwärzlich gefärbt und zeichnen sich dadurch scharf von den umfassten Zapfen ab. Wendet man einen Druck an, so verwandeln sie sich in dieselbe zähe, fadenzie-

[1]) p. 289.

[2]) Müllers Archiv 1840, p. 325 ff.

hende, eiweissartige Masse mit eingestreuten (nicht, wie Hannover angibt, auf ihrer Oberfläche sitzenden) Pigmentkörnchen, wie die Pigmentzellen; einige Mal erkannte ich in dieser zerdrückten Masse deutlich einen Kern, der sich aber nicht isoliren liess und an andern wohl von mir übersehen sein konnte. Wie die Pigmentzellen werden sie von Chlor sogleich entfärbt.

Diese Bildung hat etwas so Augenfälliges und Ungewöhnliches, dass man sich wundern und noch mehr bedauern muss, dass Hannover keine genauere Beschreibung oder lieber erläuternde Abbildungen gegeben, die um so nöthiger waren, als er sie auch bei andern Wirbelthieren gesehen zu haben versichert, was nach ihm Niemanden mehr gelungen. Uebrigens weist er diesen Pigmentscheiden sofort einen besondern Platz unter den Sehwerkzeugen an, indem ihre, der Retina zugekehrten, kegelförmigen Aushöhlungen den Beleg eben so vieler kleiner Hohlspiegel bilden, als welche Hannover die Stäbe und Zwillingszapfen betrachtet [1]). Mit Hülfe der farbigen Fettkügelchen, die sich an der Spitze der Stäbe bei Vögeln und Reptilien befinden, könne dann eine Reflexion und verstärkte Localisation des Lichts auf der Ausbreitung des Sehnerven Statt finden, eine Theorie, deren nähere Ausführung sich Hannover vorbehalten.

Ohne auf diese, besonders ihrer Beziehung zum Tapetum wegen interessante Frage einzugehen, erlaube ich mir lieber einige morphologische Gründe anzuführen, die mir nach meiner, Hannover gegenüber freilich sehr beschränkten, Erfahrung gegen eine grosse Bedeutung dieser Gebilde überhaupt zu sprechen scheinen.

1. Die Pigmentscheiden sollen bei allen Wirbelthieren vorhanden sein und auf der innern Seite der Pigmentzellen ihren constanten Sitz haben. Darnach müsste, da sie selbst pigmentirt sind, allenthalben eine doppelte Pigmentschicht vorkommen; mit Ausnahme der Fische ist diese aber überall eine einfache, wie aus der obigen Darstellung hervorgeht. Bei Säugethieren hat sie Henle [2]) bestimmt geläugnet; auch Bidder [3]) hält sie, mit Ausnahme der Fische, für problematisch. Hannover selbst lässt die Scheiden der Fische den gelben Kügelchen auf der Retina der Vögel und Reptilien entsprechen [4]), gibt also selbst die Abwesenheit von „Scheiden" bei diesen Thieren zu; was er [5]) von den Pigmentscheiden der Vögel sagt, bezieht sich auf Form und Lage der Pigment*zellen* und stimmt vollkommen mit meiner Beschreibung überein; ausser diesen Zellen gibt es aber keine Pigmentkörper zwischen Choroidea und Retina. Ich wiederhole daher, was sich aus der obigen Beschreibung ergibt, dass beim Frosche, beim Huhn, bei der Taube und Ente (die farbigen Fettkügelchen abgerechnet), bei den Raubthieren, den Wiederkäuern und beim Menschen die Stäbchen der Retina unmittelbar auf den Pigmentzellen aufstehen und keinerlei Gebilde oder Strata zwischen sich haben. Man kann sich davon, ausser der einfachen Präparation, auf Queerdurchschnitten an getrockneten Präparaten überzeugen; die Theile leiden so wenig dabei, dass ich gesehen habe, wie sich an einem Queerdurchschnitte vom Auge der Ente die Stäbchen sammt den aufsitzenden Fettkörnchen beim Drucke von der Pigmentschicht loslösten und ihre Form behielten.

2. Seite 344 spricht Hannover von durchlöcherten Pigmentzellen, in denen die Pigmentscheiden stecken. Nach dieser Ansicht, die seiner vorher aufgestellten, wornach die Scheiden

---

[1]) p. 326. [2]) p. 661.
[3]) Müllers Archiv 1841, p. 251. [4]) p. 332. [5]) p. 335.

auf den Zellen aufstehen, widerspricht, gäbe es also eine doppelte Einschachtelung; die Stäbe stäcken in den Scheiden und die Scheiden in den Zellen. Ich will dagegen nicht anführen, dass die Scheiden beim Fische, wo sie allein vorkommen, so dick und dicker sind, als viele der Zellen; ich glaube vielmehr, dass diese Lehre von durchlöcherten Zellen den Begriff der Zelle ganz aufhebt; Gottsche [1]) hat auch von Löchern in Zellen gesprochen und den Kern dafür gehalten; da aber Hannover diesen kennt, so bleibt nur die Vermuthung, dass er die oben beschriebenen Fetttropfen dafür genommen; denn man braucht eine jede Pigmentzelle nur rollen zu lassen, um sich zu überzeugen, dass sie keine Löcher habe.

3. Hannover spricht auch von dem (durchlöcherten) pigmentirten Deckel (der nach innen kehrenden Wand) der Pigmentzellen [2]); diese ist aber bei Säugethieren, Vögeln und Reptilien frei von Pigment, und es liegt die Vermuthung nahe, dass Hannover den wahren Deckel oder vielmehr die innere farblose Hälfte der Pigmentzelle als aufsitzende Scheide gedeutet habe.

4. Was den Faden der Stäbe betrifft, so ist derselbe als eine constante Erscheinung nur bei den Fischen nachgewiesen, was sich mit den Scheiden vereinigen liesse. Dagegen muss ich der Wahrheit gemäss, ohne Hannovers reicher Erfahrung entgegen treten zu wollen, anführen, dass ich, wenn auch dutzendweis die Zwillingszapfen, doch auch nicht ein einziges Mal einen Stab in einer Scheide gesehen habe. So oft diess den Anschein hatte, so oft wurde ich enttäuscht, wenn ich das Object in Bewegung setzte; nie habe ich einen Stab an einer Zelle festsitzen oder aus einer Scheide hervor kommen sehen. Daraus aber, dass die Stäbe Fäden haben, folgt nicht, dass auch Scheiden da sein müssen, um sie hinein zu stecken.

5) Dass diese Scheiden nicht die ganzen Zwillingszapfen überziehen, wie Hannover [3]) vermuthet, Bidder [4]) aber bezweifelt, sah ich wenigstens an den Exemplaren deutlich, deren Kelchzipfel nach allen Richtungen abstanden und kaum bis zu der Grenzlinie reichten, die die Spitzen der Zapfen von ihren Schenkeln trennt.

6. Möge die Function der Scheiden sein, welche sie wolle, so ergibt sich aus ihrer ganzen Structur, dass sie ihrer Entwicklung nach nicht der Retina, sondern der Pigmentschicht angehören. Erwägt man nun, dass sie den Fischen ausschliesslich eigen, mithin schwerlich einen wichtigen Theil des optischen Apparats ausmachen, und betrachtet man auf der andern Seite die Vulnerabilität und eigenthümlichen Formveränderungen der Pigmentzellen der Fische, so liegt der Gedanke nahe, dass sie zufällige, und zwar durch die, wenn auch noch so schonende, Präparation erzeugte, mit einem Worte, dass sie verzerrte Pigmentzellen seien und beim Abziehen der Retina folgen. Doch gestehe ich, dass diese, von der Uebereinstimmung des Baues der Choroidea in der Thierwelt und zwar von dem der Säugethiere und des Menschen ausgehende Ansicht extremer sein mag, als die Hannovers, der dieselbe Uebereinstimmung für die Retina von den Fischen ausgehend nachweisen wollte. Für eine höhere Bedeutung der Pigmentscheiden spricht mir neben der wirklich sehr regelmässigen Form namentlich das constante und ausschliessliche Vorkommen an den Zwillingszapfen. Jedenfalls glaube ich gezeigt zu haben, dass

---

[1]) Pfaffs Mittheilungeu 1836, Heft V.

[2]) p. 344.

[3]) p. 325.

[4]) a. a. O.

Hannovers Entdeckung noch weiterer Untersuchung bedarf, wo sich dann beide extreme Ansichten in der Mitte begegnen möchten.

Diese Complication im Auge der Fische abgerechnet, ergibt sich in der That die vollkommenste Uebereinstimmung in der Structur des körnigen Pigments der Choroidea der Wirbelthiere, welche dadurch an Interesse gewinnt, dass in der Form der Zellen dieselben Modificationen vorkommen, die überhaupt bei Epithelial- d. i. Zellenüberzügen Statt finden, nämlich Pflaster-, Uebergangs- und Cylinderepithelium (Säugethiere, Reptilien, Vögel), und es mag diess als ein geringer Beleg für die Einfachheit und Allgemeingültigkeit der Entwicklungstypen gelten.

Gefärbte Oberhaut.

So weit die bisherigen, sehr sparsamen Beobachtungen reichen, haben alle Färbungen der äussern Haut (bei Säugethieren und Vögeln) im normalen Zustande ihren Sitz in der Oberhaut und zwar in den untersten um die Papillen gelagerten Schichten derselben [1]. — Die gefärbte Oberhaut ist von der ungefärbten nur durch das hinzutretende Pigment verschieden. Das Wesentliche dieser Erscheinung besteht also darin, dass neben dem gewöhnlichen Plasma, woraus sich die Epidermiszelle entwickelt, ein Farbstoff deponirt wird, der in die Organisation der erstern mit eingeht. Dieser Farbstoff ist entweder ein gefärbtes Fett, woher viele, vielleicht alle bunten Hautfarben rühren, oder in bei weitem grösserer Ausdehnung körniges Pigment, welchem besonders die Nüancen von Braun in Gelb und Schwarz ihren Ursprung verdanken. Dahin gehören sehr wahrscheinlich die Farben der Racen, von denen erst die Negerhaut untersucht ist, die aber den Typus für diese ganze Reihe abgibt. Nach den Untersuchungen von Heusinger [2] und Henle [3] bilden beim Neger Häufchen von körnigem Pigment und wirkliche Pigmentzellen die unterste Schicht der Epidermis, das sogenannte Rete Malpighi, während die obern Schichten ungefärbt sind. Das Pigment ist nicht absolut schwarz, sondern tiefbraun, und die Intensität der Farbe hängt von der Menge des abgelagerten Pigments ab. Nach Chaussier [4] wird der junge Neger erst gelb, dann braun und zuletzt schwarz. Ganz ebenso verhalten sich die braunen und schwarzen Hautstellen, die sporadisch bei der weissen Race vorkommen, die demnach als partielle Negerhäute zu betrachten sind. Bei Thieren findet ein Unterschied nur darin Statt, dass das Pigment in einzelnen Fällen durch alle Schichten der Epidermis geht, in der Art, dass alle Oberhautzellen wirkliche Pigmentzellen sind. Meine Beobachtungen berechtigen mich zu keiner Vermuthung über Grund und Gesetzmässigkeit dieser Erscheinung; ich begnüge mich daher mit der Aufzählung der mir bekannten fremden und eigenen Thatsachen.

Beim Menschen findet sich eine braune Färbung, die man ihrer Beständigkeit wegen für eine

---

[1] Siehe unten zwei Beobachtungen von Pigmentzellen der Cutis bei den höhern Thieren.

[2] E. H. Webers Anat. 1830, Bd. I, p. 162 und 186.

[3] Symbolae ad anat. vill. intest. 1837, p. 6. — Allg. Anat., p. 283.

[4] Dict. des Sciences méd. Vol. 8, p. 501.

normale halten muss, an dem Hof der Brustwarze, am Scrotum, Penis, After, an den Labien und andern Stellen. G. Simon [5]) fand in allen Fällen in den untersten Schichten der Oberhaut, namentlich um die Gefühlwärzchen, Pigmentzellen, die das Pigment als kleine Körnchen, zuweilen nur an der Peripherie, enthielten; die obern Schichten der Epidermis waren nicht gefärbt. Ich habe Brustwarzen von Männern und Weibern untersucht, aber keine Pigmentzellen, sondern nur gefärbte, gelbe und röthliche, kornige und glatte Kerne gefunden, vielleicht die Anfänge der Pigmentbildung, da sie ebenfalls einen farbigen Streif um die Papillen bildeten; gewiss fand Simon die Pigmentzellen nicht in der alleruntersten Schicht, wo immer nur Kerne vorkommen. In den von mir untersuchten Fällen war ohne Zweifel das Pigment wieder untergegangen, ehe es die Zellenschichten erreichte, um selbst in Zellen eingeschlossen zu werden; denn, dass das Pigment in den obern Schichten, ähnlich den Zellkernen, wieder untergeht, muss aus der Structur der Negerhaut nothwendig gefolgert werden.

Instructiver sind einige Beobachtungen an Thieren.

Die schwarze Schnautze des Rindes ist am erwachsenen Thiere mit einer ungefärbten Oberhaut überzogen, in deren tiefster Schicht eine Menge körniger, schwarz punctirter Kerne liegen, die die Papillen mit einem scharfen, schwarzen Saume umgeben und sich nach oben in die blässere Schichte verlieren; in Zellen fand ich kein Pigment enthalten; die Färbung scheint also hier auf einer vorübergehenden Entwicklungsstufe der Zellkerne zu beruhen.

Ein 13 Zoll langer Kalbsfötus zeigte um die Ränder der Nasenflügel her eine bläulichschwärzliche Tinction; unter den dem Pflanzenzellgewebe ähnlichen grossen Epidermiszellen mit zahlreichen Tochterzellen (Fig. 29) lagen im Rete Malpighi dieselben pigmentirten Kerne; nur hie und da enthielt eine Zelle einige Pigmentkörnchen.

Durch alle Schichten gefärbt ist die Oberhaut beim Kalbe, Pferde, Schweine auf der äussern Haut der Augenlieder, auf der Conjunctiva zunächst der Cornea und am Rande der Nickhaut. Allenthalben findet man sehr schöne Pigmentzellen mit Kernen, von anderen Epidermiszellen nur durch ihren körnigen Inhalt verschieden. Der letztere ist bräunlich, zuweilen gelblich auf der äussern Haut, von der tiefsten Schwärze auf der Conjunctiva des Pferdes (Fig. 15) und Kalbes (Fig. 16), wo nur hie und da wenige blasse Zellen zwischen den gefärbten eingestreut sind. Beim Rollen der Zellen sieht man, dass das Pigment nur auf der einen Seite sitzt (Fig. 15 a), wie in denen der Choroidea; der ovale oder runde Kern liegt in dem blassen Theil oder in die Körnerschicht halb erhoben eingebettet, ohne jedoch die glashelle Zellmembran hervorzudrängen. Eine Linie über den innern Tarsalrand hinaus hört beim Pferde und Kalbe die Färbung der Haut mit einem scharfen Rande auf, und zwar geht diese Grenze des Pigments durch alle Schichten hindurch; nur hie und da erscheinen im benachbarten Schleimhautepithelium noch farbige Streifen und Flecken, von einzelnen Pigmentzellen herrührend. Auf dem Querdurchschnitt sieht man auch, dass Epithelium der äussern und der Schleimhaut von gleicher Dicke sind; die Zellen liegen als spindelförmige Körper, in deren unterer Hälfte das Pigment befindlich, wie Mauersteine über einander; die untersten sind die kleinsten und schwärzesten, die obersten mehr abgeplattet; alle haben einen Kern. Auf feinen Durchschnitten lassen sich die Schichten

[5]) Müllers Archiv 1840, p. 170.

zählen; es sind deren beim Kalbe 8 bis 10. Durch Druck und Behandeln mit Essigsäure löst sich die ganze Oberhaut von dem Corion los, und man findet dann in der untersten Schicht, unmittelbar auf den Papillen und zum Theil auch in das Corion eingestreut, viele dicht zusammen liegende Kerne, mit Pigmentkörnchen behaftet. — Bei dieser Gelegenheit lässt sich erwähnen, dass die Kerne der untersten Schichten, mithin die jüngsten, die kleinsten und fast alle oval, oft sehr schmal sind; nach oben nehmen sie an Dicke zu und sind im ausgebildetsten Zustande rund, worauf wieder eine Reduction Statt zu finden scheint, indem sie in den oberflächlichsten Schichten oft oval sind oder ganz fehlen. Doch gilt diess nur im Allgemeinen. Die jüngsten Kerne haben oft eine gelbliche, gelbröthliche Farbe, abgesehen von den anhängenden Pigmentkörnchen.

Die Oberhaut vom Rücken des Wallfisches stellt eine etwa liniendicke, (im Weingeist) lederartig zähe, abziehbare Haut von durchaus schwarzer Farbe dar, an der glatten Oberfläche mit mattem Glanze ins Graue spielend, am intensivsten, kohlschwarz an der rauhen sammtartigen untern Fläche. Ein Querdurchschnitt erscheint unter dem Microscop einfärbig grau mit zahllosen, gleichmässig eingestreuten, schwarzen Flecken, die in den tiefern Schichten am dichtesten liegen. Jene Rauhheit der untern Fläche rührt von den Lücken her, welche die Papillen gelassen haben, die sehr lang und fadenförmig sein müssen und die Oberhaut in verschiedenen Richtungen durchsetzen (Fig. 19), daher man auf dem Durchschnitt oft Löcher findet, wie Oeffnungen von Canälen, in deren Umkreis jene schwarzen Flecken in mehrere Ringe gestellt sind; denselben Anblick hat man auf abgelösten horizontalen Blättchen. Durch Schaben erhält man allenthalben Epidermiszellen von der gewöhnlichen Form, sehr platt, durchsichtig, mit kleinen schwarzen, centralen Flecken, Häufchen von Pigmentkörnern (Fig. 18), die der ganzen Oberhaut die Farbe geben. Solche Häufchen liegen hie und da auch frei zwischen den Zellen. Diese sind in den untersten Schichten am kleinsten und schwärzesten (a.) und nehmen nach der Oberfläche successive an Umfang zu (b. c.). Die Kerne scheinen von dem Pigment verdeckt zu werden, oder erscheinen darin als helle Flecken (d.); ich konnte sie aber nicht isoliren, da die im Weingeist gelegenen Zellen von Essigsäure und Kali nicht angegriffen wurden. Concentrirte Schwefelsäure zerstörte Alles und liess nur die Pigmentkörnchen zurück. Chlor entfärbte.

Die Oberhaut des Rabenschnabels besteht durchweg aus gewöhnlichen Epidermiszellen mit um den Kern gelagerten, mehr oder weniger zahlreichen, auch fehlenden Pigmentkörnchen, stimmt also ganz mit der Epidermis des Wallfisches überein (Fig. 17).

Die mannigfachen bunten Färbungen an den Schnäbeln und Füssen anderer Vögel gehören zwar nicht hieher, sind aber nach demselben Typus angelegt. Statt des körnigen Pigments ist nämlich ein gelbes (Ente und Gans) oder rothes Fett (Taube) in Form kleiner Kügelchen oder Tröpfchen abgelagert [1]; es liegt am dichtesten um die Papillen her, umgibt sie mit einem gelben oder rothen Streifen, färbt die freien Kerne daselbst und lässt sich in grössern formlosen zusammenfliessenden Massen auspressen. Es scheint die ganze Epidermis zu durchdringen; denn die Zellen (Fig. 20) derselben, die einzeln farblos sind und keinen wahrnehmbaren Inhalt haben, erscheinen gelb, wenn sie in Haufen oder

[1]) G. Simon, Müllers Archiv 1841, p. 373.

Lamellen zusammen liegen. Es ist, wie das körnige Pigment, ein unmittelbares Secret des Cutis. Zuweilen spielt die Farbe (beim Männchen der Hausente) ins Grüne, und dann findet man neben dem gelben Fette der Epidermis zahlreiche sternförmige Pigmentzellen mit körnigem Inhalte in der obern Schicht der Cutis und in den Papillen eingestreut (Fig. 21). Schwarz und Gelb erscheinen in diesen Fällen auf der Oberfläche grün.

Die schwarze Färbung der Klauen und Hufe rührt ebenfalls von körnigem Pigmente her. Die sehr weichen Klauen eines fast ausgetragenen Schaffötus waren an ihrer Wurzel schwarz, an dem vordern Ende blassgelb gefärbt; die eines 13 Zoll langen Kalbsfotus einfach gelb. Sie bestanden durchgehends aus den grossen, dem Pflanzenzellgewebe ähnlichen Epidermiszellen, die Schwann [1]) beschrieben, und deren jede einen runden Kern enthält. Das Pigment war in Form der gewöhnlichen schwarzen Körnchen am reichlichsten in den untersten Schichten unmittelbar über den Papillen abgelagert, und zwar um die zahlreichen Zellkerne, die an dieser Stelle überall vorkommen; in den obern Schichten, aber nicht in allen (was der Klaue auf dem senkrechten Durchschnitt ein dem blossen Auge sichtbares gestreiftes Ansehen gab), enthielt jede Epidermiszelle ein Häufchen Pigmentkörner, zuweilen mehr zerstreut, meistens aber um den Kern gelagert; sie unterscheiden sich von denen des Wallfisches (Fig. 18) nur durch ihre Grösse, Frische und Glätte. Wie hier die Ablagerung des Pigments Statt habe, oder vielmehr, wie einzelne Schichten der Oberhaut davon frei bleiben, ist schwer sich vorzustellen; man muss annehmen, dass hier durch einen ähnlichen Process, wie in den obern Schichten der Negerhaut, das von der Cutis secernirte Pigment schichtenweis wieder untergehe, oder dass die Secretion überhaupt nur periodisch Statt finde. — Die gelbe Farbe an den Klauen des Kalbes rührte von einem formlosen, zwischen den Epidermiszellen befindlichen, gelben Fette her, wie beim Vogelschnabel.

Eine grosse Rolle spielt das körnige Pigment in den Haaren und Federn; die Farben der Haare, Uebergänge von Gelb durch Braun in Schwarz, entsprechen ganz den Nüancen des ersteren. Es ist bekannt, seit Heusingers Versuchen [2]) an Hunden, dass das Haar sich aus Pigment entwickelt, d. h. die Stelle, wo sich ein Haar bilden will, characterisirt sich zuerst durch einen schwarzen Fleck, der aus Pigmentkörnchen besteht; Heusinger hat die Entstehung der letztern aus dem Blutstropfen verfolgt, der nach dem Ausreissen der Haare den Haarbalg füllt; die weitere Entwicklung ist wie bei jeder Epidermis; das körnige Pigment lagert sich um Zellkerne an und wird in Epidermiszellen eingeschlossen; so sieht man es sehr schön an den weissen und schwarzen Barthaaren eines Kalbsfötus, die sich leicht mit dem vollständigen Balg ausziehen lassen. Die weissen enthalten nie Pigment; bei den schwarzen aber liegen im Grunde des Balges Zellkerne, mit Pigmentkörnchen besetzt und eine schwarze Masse bildend, die sich continuirlich in die Marksubstanz fortsetzt, in welcher man nach Behandlung mit Essigsäure und Sprengen des Haars durch Druck pigmentirte Epidermiszellen mit Kernen entdeckt.

Das Kaninchenhaar hat eine farblose, fasrige Rinde und eine sehr schön gefächerte, regelmässig schwarz und weiss (farblos) gestreifte Marksubstanz; sprengt man das Haar durch Druck

---

[1]) Microscop. Unters., p. 92.

[2]) Meckels Archiv, Bd. VII, p. 559. — G. Simon, Müllers Archiv 1841, p. 361. — Henle, p. 311 ff.

mit Hülfe von Essigsäure, so zerfasert sich die Rindensubstanz, die Fächer der Marksubstanz bersten, und es zeigt sich, dass die schwarzen Streifen und Flecken von isolirbarem, körnigem Pigment herrühren, das den Boden jedes Faches bedeckt und die andere Hälfte desselben frei lässt, ganz ähnlich den Pigmentzellen auf der Choroidea; zugleich entweichen zahlreiche Luftblasen aus den berstenden Fächern. Zellkerne nahm ich darin nicht wahr. Ganz ähnlich gebaut waren die Haare eines Hundes, und zwar fehlte den weissen das Pigment.

Dass das körnige Pigment bei der Farbe der Haare betheiligt sei, geht daraus hervor, dass es weissen Haaren gänzlich fehlt, wie umgekehrt Albinos weisse Haare haben; allerdings zeigen solche unter dem Microscop oft eine dunkle Marksubstanz; sie ist aber nicht schwarz, sondern nur undurchsichtig und scheint bei auffallendem Lichte weiss. Auf der andern Seite ist gewiss, dass viele braune Haare weder eine Marksubstanz, noch körniges Pigment enthalten; vergleicht man abgeschabte Späne der Rindensubstanz von braunen und weissen Haaren unter dem Microscop, so erscheinen beide gelblich, die erstern aber offenbar viel dunkler, so dass man wenigstens beim Menschen (denn bei Thieren fand ich diesen Unterschied nicht) an einen gleichmässig in der Corticalsubstanz vertheilten Farbstoff denken muss. Chlor entfärbt dieselbe nicht, obgleich seine Wirkung auf die in der Marksubstanz enthaltenen Pigmentkörner nicht ausbleibt. Vauquelin [1]) hat früher verschieden gefärbte Oele aus den Haaren dargestellt, was neuerlich widersprochen wird [2]). Es wird weiter unten gezeigt, dass das körnige Pigment nicht reiner Farbstoff ist, sondern denselben nur gebunden hält, und so lässt sich wohl denken, dass derselbe Stoff, der die Körner färbt, auch Zellen und Fasern anhänge. Das körnige Pigment ist nur eine besondere Form, unter der der Farbstoff (das Haematin) auftritt, der ausserdem durch Imbibition jedes Gewebe färben und seine gewöhnliche chemische Veränderung eingehen kann. Dahin beziehe ich, was Bidder [3]) von gefärbtem Cytoblastem zwischen den Fasern der Rindensubstanz der Haare sagt. — Dass auch die Glätte und Rauigkeit, die Fettigkeit, Feuchtigkeit und Trockenheit Modificationen, wenigstens im Glanze der Haare, bewirken, versteht sich von selbst.

Aus den Untersuchungen von Schwann [4]) geht hervor, dass die Federn in ihrem Bau und Wachsthum ganz mit den Haaren übereinkommen. Schaft und Nebenschäfte bestehen aus einer fasrigen Rinde und zelligen Marksubstanz; die eigentliche Fahne wird von den Strahlen gebildet, die bald fadenförmig (besonders an dem Hauptschafte), bald stachelförmig, kolbig, keulenförmig oder einfach cylindrisch und von verschiedener Länge vorkommen; die untersten, fadenförmigen sind bei weitem die längsten. Jede Strahle besteht aus einer einzigen Reihe von langgezogenen Zellen [5]) und erhält dadurch ein gegliedertes Ansehen (Fig. 28); an den fadenförmigen schwellen die einzelnen Glieder sogar zu runden oder eckigen Knöpfchen an. Die letzten und vorletzten

---

[1]) Gmelins Chemie, Bd. II, p. 1365.

[2]) Lear, S. Löwigs Repertorium, Bd III. p 289.

[3]) Müllers Archiv 1840, p. 545.

[4]) Microscop. Untersuchungen, p. 99.

[5]) Schwanns Beschreibung ist etwas unklar und man überzeugt sich erst bei eigener Untersuchung, dass er unter jenen Dreiecken, die auf den Schäften mit der schmalen Basis aufsitzen, eben diese Strahlen versteht. Die dreieckige Form ist aber nicht die allgemeine.

Zellen einer jeden Strahle laufen fast constant in lange (endständige oder seitliche) Stacheln und Dornen aus. Ausgezeichnet durch ihre Form sind auch die untersten, am Schafte aufsitzenden Zellen; sie sind breiter, blasenförmig oder scheidenartig aufgetrieben (ib. a), und immer blässer, als die andern Zellen. An gefärbten Federn ist diese Gliederung besonders schön; das Pigment ist nämlich in den Zellen enthalten, deren zusammenstossende Scheidewände als helle Queerstreifen erscheinen, woraus sich ergibt, dass die Zellmembran selbst nicht gefärbt ist. In allen Federn, die ich untersucht, fand ich, trotz der verschiedensten Farben, unter dem Microscope nur dasselbe braune oder schwarze Pigment, und zwar in der Marksubstanz als körniges, in der Rinde und den Strahlen als gleichmässig vertheiltes, formloses. Chlor entfärbt in allen Fällen auf dieselbe Weise, indem die Farbe wie gewöhnlich durch Braun und Gelb verblasst. Die Entfärbung beginnt an den Strahlen immer von der Spitze. Weisse Federn enthalten weder körniges noch flüssiges Pigment. — Oft schon im natürlichen Zustande, immer aber nach Behandlung mit Essigsäure, bei gefärbten mit Chlor (S. Fig.), erscheint in der Mitte einer jeden Zelle ein ovaler, nach der Längsachse gerichteter Kern. Beim Drucke trennen sich zuweilen die einzelnen Zellen; nie aber gelang es mir, eine derselben zu sprengen und den Inhalt auszubreiten, obgleich sich das körnige Pigment der Marksubstanz auf diese Weise isoliren lässt. — Specielle Aufmerksamkeit verdienen die schillernden Farben, besonders Grün und Blau; ich benutzte dazu die grünen Federn vom Kopfe der Anas boschas und die mannigfaltig gefärbten mehrern Arten Trochilus. Man sieht den Schiller unter dem Microscop nur bei auffallendem Lichte, nur bei einer grössern Focaldistanz und immer nur an einer Stelle der Zellen, die mit der Verschiebung des Objects wechselt. Essigsäure vernichtet auf der Stelle den Glanz und Schiller, ohne zu entfärben; solche Federn erscheinen dem blossen und bewaffneten Auge einfarbig braun; Chlor entzieht jede Farbe. Diese Thatsachen bezeugen hinreichend, dass nur ein Farbstoff in den Federn vorkömmt, nämlich der des körnigen Pigments, wodurch sich alle Nüancen von Gelb, Roth, Braun und Schwarz erklären; dass demnach alle übrigen und namentlich die schillernden Farben entoptische Phänomene sind, denen gleichwohl das gewöhnliche Pigment zur Folie dient. Alle diese Farben befinden sich nur an dem äussern unbedeckten Theil der Federn; die tiefern bedeckten Strahlen sind meistens ungefärbt; wo an der Spitze oder sonst helle Flecken und Streifen vorkommen, rühren sie von farblosen Strahlen her.

Ich glaube ein besonderes Gewicht auf die Uebereinstimmung dieses Baues mit vielen pflanzlichen Bildungen legen zu müssen; es ist nämlich gewiss, dass Haare [1]) und Federn nicht abgestorbene Secrete, sondern organisirte, lebendige Gewebe sind. Die einzelnen Zellen werden zwar wie bei jeder Epidermis nur an der Basis gebildet, wachsen aber allenthalben nicht nur in die Länge, sondern auch, namentlich die äussersten, in Fäden und Dornen aus. Es muss demnach eine beständige, vom Nervensystem unabhängige und daher pflanzliche, Saftbewegung durch Endosmose in ihrer ganzen Continuität Statt finden, wodurch sich manche Farbenwechsel erklären. Ein solcher findet allgemein bei der Mauser Statt, d. i. durch Ausfallen der alten und Bildung neuer Federn; ferner bekanntlich auch durch Abstossung der gefärbten Endstrahlen, wodurch die tiefer sitzenden, verschieden oder nicht gefärbten, zum Vorschein kommen, auf

[1]) Henle, p. 309.

welche Art alle Vögel ihre Hochzeitskleider verlieren. Es ist aber gewiss, dass viele andere Färbungen auftreten, ohne dass ein Abstossen von Federn oder Strahlen Statt findet, was nicht anders möglich ist, als dadurch, dass ein Farbstoff in die vorhandenen Strahlen eindringt; damit kann ein vermehrtes Wachsthum der Strahlen verbunden sein, und ich glaube, dass die Entstehung vieler Hochzeitskleider nicht anders zu erklären ist. Andere Fälle der Art sind folgende: Im Mainzer Museum befindet sich eine Uria Brunnichii, deren weisse Federn an der Kehle einen schwarzen Saum haben; der Vogel ist nämlich im Winter weiss, im Sommer mit caffebrauner Kehle. Der gemeine Staar hat auf vielen Federn im Herbst einen weissen Fleck, der den Winter über kleiner und gelbröthlich wird. Noch mehr sprechen dafür anomale Färbungen in der Gefangenschaft; Gimpel, Stieglitze und Feldlerchen werden leicht schwarz, wenn sie mit öligen Sämereien gefüttert werden; es unterschieden sich aber solche Federn von Loxia pyrrhula microscopisch und chemisch in Nichts von den gewöhnlichen gefärbten, so dass offenbar nur eine vermehrte Secretion des normalen Pigments auf dem normalen Wege Statt hatte.

Schliesslich ist anzuführen, dass die Farben der Vögel einen Wink für die Genese des Pigments überhaupt geben. Es finden sich nämlich nirgends so viele gefärbte, formlose Fette, als hier; ich erinnere an die Kügelchen der Retina und die kleinen, mit Molecularbewegung versehenen, gelben Fettkörnchen der Iris. Fette Vögel, Möven, Seeschwalben, Hausenten, Pelikane, Mergusarten bekommen einen orangenfarbigen Anflug, besonders an der Brust, der nicht von aussen herrührt und nach dem Tode am trocknen Balge verschwindet. Häufig findet man zwischen den Strahlen farblose und gelbe Fetttröpfchen in grosser Menge. Ich komme hierauf bei der Genese des Pigments zurück.

Pigmentirte Faserzellen.

So nenne ich alle weiteren Entwicklungsstufen der Pigmentzellen, die als spindelförmige, geschwänzte, sternförmige, ramificirte (Fig. 13, 14) bekannt sind und in zahlreichen Geweben in einer colossalen Verbreitung in der Thierwelt vorkommen. Dass sie wirklich nur weiter entwickelte runde Pigmentzellen sind, hat Schwann [1]) nachgewiesen; ich habe ebenfalls in der Choroidea eines drei Zoll langen Kalbsfötus, statt der gewöhnlichen ästigen einfach und sehr regelmässig spindelförmige gefunden; überdiess kommen allenthalben alle möglichen Uebergänge vor. — Es findet das interessante Gesetz Statt, dass alle Pigmentzellen in ihrer Entwicklung dem Typus des Muttergewebes folgen. Wie nämlich in den eigentlichen Zellengeweben [2]) (Epithelien etc.) die Pigmentzelle die Stufe der einfachen Zelle nie überschreitet, so entwickelt sie sich in fasrigen Geweben der Sclerotica, Choroidea, Cutis etc. fast immer zur Faserzelle und zur wirklichen Faser. In der Lamina fusca kommen Ausläufer der Pigmentzellen vor, die mehremal so lang sind, als diese, und oft wahre Knäuel von Pigmentfasern bilden. Von diesem Gesetz habe ich seltene

[1]) Microscop. Unters., p. 88.

[2]) Da für das früher sogenannte Zellgewebe ziemlich allgemein der Name Bindegewebe eingeführt ist, dürfte es wohl erlaubt sein, wie man unter Fasergeweben diejenigen Gewebe begreift, die aus Fasern bestehen, eben so als Zellengewebe solche zu bezeichnen, die im entwickelten Zustande aus Zellen zusammengesetzt sind.

Ausnahmen, öfter directe Uebergänge gefunden, z. B. die geschwänzten Zellen des Augenpigments der Vögel; etwas Aehnliches kömmt auch bei dem gewöhnlichen Cylinderepithelium [1]) vor. Zahlreiche Analogien finden sich unter den pathologischen Geweben, und es möchte darin ein nicht unerhebliches Argument gegen die Parasitenlehre liegen. Der Krebs entwickelt sich im Gehirne, der Leber, Milz nie oder höchst selten zum Scirrhus, sondern wuchert auf der Stufe der Zellenbildung als Markschwamm fort; fast immer aber schreitet er zur Faserbildung in der Cutis, dem Uterus, den Muskeln. Auch hier finden sich zahlreiche Uebergänge, die Müller als Carcinoma reticulatum, fasciculatum, hyalinum etc. beschrieben. Dasselbe gilt von den gutartigen Steatomen, Sarcomen und Fibroiden.

Ich gebe im Folgenden eine Uebersicht der pigmentirten Fasergewebe, indem ich mich an das halte, was ich selbst beobachtet; wobei im Allgemeinen zu erwähnen ist, dass die Pigmentzellen zwischen den Fasern der Gewebe selbst zerstreut und daher selten zu isoliren sind. Man erkennt sie aber als wirkliche Zellen nicht bloss durch ihre mehr oder weniger characteristische Form, sondern namentlich durch den sehr constanten Kern, der als ein heller Flecken aus der Pigmentmasse hervortritt (Fig. 14 a). Letztere ist in der Regel so gross, dass die Zellmembran selten sichtbar ist; manchmal aber enthalten einzelne Fortsätze kein Pigment und erscheinen als blasse Fäden oder Röhren (Fig. 14 b). Desshalb erscheinen diese Zellen auch sehr dunkel gefärbt und zeichnen sich in den Geweben sehr kräftig aus. Obenan stehen billig die Augenhäute, und unter diesen die gefässreiche Choroidea; sie erhält ihre schwarze Farbe eben so wohl durch den Ueberzug polyedrischer, als durch die in ihr Gewebe eingestreuten Faserzellen. Auf einem Queerdurchschnitt [2]) sieht man, dass alles Pigment in Zellen eingeschlossen ist und namentlich die äussere, der Sclerotica zugewandte Seite einnimmt. Ganz unpigmentirt ist die Choroidea einiger Vögel (Ente, Taube), die nach Abstreifen der Pigmentschicht vollkommen durchsichtig ist und nur durch die Blutgefässe einen röthlichen Schimmer erhält. — Ein zartes, lockeres Zellgewebe mit sehr schönen langfasrigen Pigmentzellen, das die Choroidea des Menschen und vieler Säugethiere mit der Sclerotica verbindet, ist als Lamina fusca bekannt. Bei den Fischen liegt nicht bloss in der Substanz der Choroidea (Fig. 13), sondern auch zu beiden Seiten der silberglänzenden Stäbchenschicht viel Pigment. — Die Sclerotica enthält zerstreute Pigmentzellen, besonders nach der innern Fläche, beim Menschen, Kalbe, Schweine,

[1]) Henle, p. 247.

[2]) Ich kann diese Methode, die kürzlich von Dr. Stadelmann in einer eigenen Dissertation (Sectiones transversae part. elem. corp. hum. Diss. inaug. Turici 1844. Meyeri et Zelleri) beschrieben worden, zur Untersuchung der Augenhäute nicht genug empfehlen, und um so mehr, je weniger man bisher davon Gebrauch gemacht zu haben scheint. Ich theile den Bulbus des zu untersuchenden Auges in zwei seitliche Hälften, entferne den Glaskörper und je nach dem Zwecke auch die Retina und lasse das Präparat an der Luft trocken werden; mit scharfen Messern lassen sich dann Späne von hinreichender Feinheit erhalten, namentlich wenn man nicht auf grosse Lamellen erpicht ist. Solche Späne dehnen sich im Wasser sehr schnell zu ihrem natürlichen Volumen aus, so dass man die einzelnen Häute haarscharf über einander liegen sieht und ihre Dicke bequem messen kann. Ein Uebelstand ist, dass oft während der Operation die einzelnen Häute sich trennen und aus einander fallen; doch gelangt man mit Ausdauer immer zu einem Resultat. Unter Anderm eignen sich solche Durchschnitte ganz besonders zum Studium chemischer Reactionen, weil bei den Manipulationen, die oft nöthig sind, das Object mehr Stich hält und man verschiedene Gewebe in ihrem Verhalten neben einander beobachten kann.

und es rührt davon, nicht von der durchscheinenden Choroidea, ihre oft bläuliche Farbe her; unpigmentirt ist sie beim Pferd, und die knorplige Sclerotica der Vögel und Fische. — Die Iris verdankt ihre Farbe mehreren zusammenwirkenden Elementen; die braunen Nüancen rühren durchgehends von eingestreuten Pigmentzellen her; die grauen, blauen, grünen dagegen sind entoptisch, wobei die durchscheinende Uvea mitwirkt, denn nach ihrer Entfernung geht fast alle Farbe verloren; die rothe Iris bei leucopathischen Thieren rührt bekanntlich von den Blutgefässen her, die von der unpigmentirten, reflectirenden Augenhöhle aus beleuchtet werden; die gelbe Iris vieler Säugethiere, Vögel, Fische und Reptilien enthält ein gelbes Fett in kleinen Tröpfchen und Kügelchen [1]) zwischen den Fasern [2]) in grosser Anzahl angehäuft; die silberglänzende Iris des Hechtes, Karpfen etc. ist von den bekannten Stäbchen [3]) bedeckt und gehört unter die entoptischen Phänomene; unter diesen Stäbchen, so wie in andern Fällen neben dem Fett, fand ich aber auch Pigmentzellen und zwar sehr schöne, von der Form der Knochenkörperchen beim Hecht, andere bei der Ente, beim Frosche. — Das Tapetum enthält nie Pigment; es erscheint bei den Wiederkäuern auf dem Durchschnitt farblos, bei den Raubthieren gelblich, ohne durch Chlor entfärbt zu werden.

Interessant ist nebenbei, den Zusammenhang der einzelnen Häute auf Queerdurchschnitten zu beobachten. Am häufigsten trennt sich schon beim blossen Aufquellen oder durch einen leisen Druck die Choroidea von der Sclerotica, öfter von beiden die Lamina fusca: seltener, besonders beim Hund und bei der Katze, das Tapetum von der Choroidea; fast immer die Pigmentschicht von der Choroidea und die Retina von der Pigmentschicht, wobei man in glücklichen Fällen sieht, wie die Stäbchen bei Menschen und Säugethieren unmittelbar auf der letzteren aufstehen, bei den Vögeln aber durch die aufsitzenden farbigen Fettkügelchen getrennt sind. Zugleich überzeugt man sich von der Einfachheit der Pigmentschicht.

Die Cutis scheint bei den höhern Thieren selten der Sitz von Pigment zu sein; es gehören aber hierher die sternförmigen Pigmentzellen, die nach Simon [4]) an der Wand der Haarbälge, als einer Ausstülpung der Cutis, sitzen, und die oben beschriebenen vom Schnabel der

---

[1]) Diese Kügelchen gehen von grössern zusammenfliessenden Tropfen bei gleicher Intensität der Farbe bis ins Unmessbare, nehmen dann aber eine sehr regelmässige und runde Gestalt an, haben Molekularbewegung und unterscheiden sich dann bloss durch die gelbe Farbe von dem übrigen körnigen Pigment. Ich will daraus keinen Schluss auf die Natur der Pigmentkörnchen überhaupt ziehen, sondern nur darauf aufmerksam machen, dass die Fettkügelchen mit zunehmender Feinheit an Consistenz und Selbstständigkeit gewinnen; die farbigen Kügelchen der Retina, die ebenfalls aus Fett bestehen, fliessen sehr selten zusammen; nur selten gelang es mir, diess durch starken Druck zu bewirken. Vielleicht ist hier der Anfang einer Organisation, die immer von solchen kleinen Formen ausgeht. — Das Fett der Iris, so wie die Fettkügelchen der Retina werden von Chlor entfärbt, und es bleiben dann blasse Tröpfchen und Körnchen zurück, ganz eben so, wie es beim körnigen Pigmente der Fall ist.

[2]) Beim Hunde sah ich einmal, als ich die Iris von der Uvea befreit und mit möglichster Schonung auf einem Glasplättchen ausgebreitet hatte, wie die Fasern in zwei entgegengesetzten Richtungen, unter rechten Winkeln sich kreuzend, verliefen, um ein rohes Bild zu gebrauchen, den geflochtenen Strohdecken ähnlich.

[3]) Nach Ehrenberg (Poggendorfs Ann., Bd. XXVIII, p. 471) sind sie Krystalle einer organischen Materie; ich nahm die Krystallform nicht wahr.

[4]) Müllers Archiv 1841, Taf. 13, Fig. 6, 8, 11.

Ente; berühmt ist die pigmentirte Haut der Frösche [1]) und andrer Amphibien. Die Farben der Fische scheinen grösstentheils entoptische Phänomene zu sein; doch vermisste ich nie zahlreiche, Knochenkörperchen ähnliche und grössere sternförmige, körnige Pigmentzellen in der die Schuppen überziehenden Cutis; jedoch sind die Formen so unregelmässig, dass ich nicht weiss, ob alles Pigment hier immer und nur in Zellen enthalten ist. Die grössten Pigmentzellen, die überhaupt existiren, befinden sich in der Haut der Cephalopoden; ich mass deren von $^2/_{10}$ Linie.

Periostium und seröse Häute vieler Vögel sind nach Heusinger [2]) gefärbt; ich sah Pigmentzellen im Peritoneum des Frosches, und in der Pia mater ebenfalls beim Frosche, der von Pigmentzellen wahrhaft durchsängt ist, bei Salmo muraena und beim Menschen (vom Anfange des Rückenmarks).

Pigmentirte Schleimhaut findet sich u. A. in der Kiemenhöhle des Hai und im innern Ohr der Testudo Midas.

Muskeln und Sehnen eines neuholländischen Skink sah ich voller Pigmentzellen, und zwar folgten sie an den erstern dem Laufe der Bündel, während sie in den letztern gleichmässig eingestreut waren. Dieser Muskel erstreckte sich hinter dem Peritoneum zu beiden Seiten der Wirbelsäule von den Brustwirbeln bis zum Becken, inserirte sehnig an allen Wirbelkörpern und fleischig an allen Rippen.

An demselben Thiere, und schöner noch beim Frosche, sah ich die von Mayer [3]) beschriebenen Vasa nigro-maculata. Die Gefässe sind nämlich von einem zierlichen Netze sternförmiger Pigmentzellen überzogen, deren Aeste anastomosiren. Mayer meint, das Pigment sei nicht in Zellblasen enthalten, sondern bilde einen Ring um dieselben; er hat offenbar den hellen Kernfleck für die Zelle genommen.

Ausserdem sah ich Pigmentzellen, aber mehr von der gewöhnlichen Form, in der Lunge und Leber des Frosches, in den Nieren vom Salmo muraena.

Ueber die physiologische Bedeutung der bis jetzt beschriebenen Pigmente lässt sich wenig Rationelles sagen. Eine besondere Function ist ihnen, mit Ausnahme des Augenschwarzes, nicht zuzuschreiben. Die Frage, warum der Neger schwarz sei, ist nicht leichter zu lösen, als die, warum der Stein hart, das Wasser nass und das Gras grün sei? warum eine Species, ja das eine Geschlecht, bei Thieren rothe, das andere grüne Federn trage? Mag man immerhin ein Gewicht darauf legen, dass viele Thiere im Sommer und in den Tropen dunkle, im Winter und an den Polen farblose Kleider haben [4]), dass junge Thiere einfärbiger und dunkler sind, alte aber oft weisse Köpfe erhalten, und schreibe man alles diess einer gehinderten Decarbonisation oder einer periodischen Congestion zu: wer mag erklären, wesshalb in diesen Fällen nur der Kopf, oder nur einzelne Federn, oder nur einzelne Stellen der Federn schwarz werden? und

---

[1]) Ascherson, Müllers Archiv 1840, p. 15.

[2]) Histologie, p. 268.

[3]) Neue Untersuchungen im Gebiete der Anatomie und Physiologie. Bonn 1842, p. 36.

[4]) Obgleich diess Gesetz keineswegs durchgeht; die nordischen Sturmvögel sind meistens schwarz; Larus argentatus bekömmt im Winter einen braun gefleckten Kopf, der im Sommer weiss ist.

warum verschiedene Farben desselben Thieres so scharf gegen einander abgegrenzt sind? Sicherer lassen sich die sporadischen Färbungen beim Menschen deuten; die Bräunung der Oberhaut an den Genitalien, der Brustwarze etc. hängt offenbar mit Entwicklungsprocessen zusammen und geht Hand in Hand mit dem Haarwuchse. Wenn es gewiss ist, dass jede vermehrte Ernährung auf vermehrter Congestion beruht, dass mit jeder Congestion eine Exsudation verbunden und dass bei jeder Exsudation auch Blutfarbstoff austritt, so ist es einleuchtend, dass die Pigmentbildung meistens von gefässreichen Geweben, der Choroidea, Cutis, den Lungen ausgeht. Ihre Hauptstütze erhält diese Ansicht durch das Studium der pathologischen Pigmente, für welche ich die weitere Erörterung dieses Gegenstandes verspare.

Zu den physiologischen Pigmenten rechne ich im Allgemeinen auch die sogenannte gutartige Melanose der Lungen und Bronchialdrüsen, schwarze Streifen und Flecken, die mit seltenen Ausnahmen an jeder Lunge [1] von den Jahren der Pubertät an in verschiedener Intensität und Ausbreitung gefunden werden. Sie sind nicht bloss an der Oberfläche, sondern durch die ganze Substanz zerstreut; doch lieben sie einzelne Stellen, namentlich die Oberfläche und die Spitzen der obern Lappen. Die Pleura selbst ist nicht gefärbt. Ueber die Natur dieser schwarzen Materie ist viel gesprochen und geschrieben worden, ohne dass sich ein entscheidendes Resultat herausgestellt hätte. Die erste Frage, die hier zu entscheiden ist, ist die, ob dieselbe ein Secret des Organismus oder von aussen in denselben gelangt sei. Carswell [2] u. A. halten sie für eingeathmeten Kohlenstaub und wollen sie besonders bei Arbeitern gefunden haben, die viel im Rauch verkehren; dagegen spricht, ausser dem fast constanten Vorkommen beim Menschen, dass man pigmentirte Lungen auch bei Thieren findet, und nicht bloss bei Hausthieren, sondern auch bei solchen, die weit von Menschen entfernt leben, z. B. beim Biber [3]; ich selbst fand dergleichen beim Hunde und einmal bei Dasyurus Maugei. Carswell schliesst daraus, dass das Pigment von Chlor und Mineralsäuren nicht entfärbt werde, auf reinen Kohlenstoff; ich kann aber, abgesehen von der Grundlosigkeit dieses Schlusses, versichern, dass Chlor allerdings, wenn auch langsam und unvollständig, entfärbt. — Schon bei oberflächlicher Betrachtung und an Schnittflächen vieler Lungen bemerkt man, dass die Flecken netzförmige, grossmaschige Figuren beschreiben, in deren Zwischenräumen die Lunge nicht gefärbt ist, wodurch diese in grössere und kleinere Lappen getheilt wird. Vollends überzeugt man sich beim Anblick einer von den Bronchien aus injicirten Lunge, dass das Pigment nie in den Vesikeln enthalten ist, sondern dem Laufe der Gefässe folgt und im interlobulären Bindegewebe seinen Sitz hat. Ist die Ablagerung sehr massenhaft, so verschwinden freilich diese Figuren; das Organ erscheint marmorirt, gesprenkelt oder ganz schwarz; immer aber nimmt nur das Parenchym Antheil. Endlich hebt die microscopische Untersuchung jeden Zweifel. Das Pigment ist nämlich keine structurlose Masse, sondern besteht aus unmessbar kleinen, runden, scharf conturirten, glänzend schwarzen, mit Mole-

---

[1] Schilling de Melanosi. Francofurti ad M. 1831, p. 7 und 27. — Rokitansky, Handbuch der pathologischen Anat., Bd. III, p. 120.

[2] Angeführt in Müllers Archiv 1836, p. CCX.

[3] S. Henle, p. 280.

cularbewegung versehenen, mit einem Wort aus wahren Pigmentkörnchen, die sich von denen der Choroidea nur dadurch unterscheiden, dass sie, in Masse und im Gewebe sitzend, von Chlor langsamer entfärbt werden. Diese Körnchen scheinen in unregelmässigen Klümpchen im Bindegewebe eingestreut. Vogel, der Stückchen solcher Lungen sehr schön abgebildet [1], führt zugleich an, dass er einmal deutliche Pigmentzellen in einer durch pleuritisches Exsudat comprimirten Lunge gefunden habe, und hält diese für etwas Abnormes [2]. Ich kann diese Beobachtung nicht nur bestätigen, sondern hinzufügen, dass solche Pigmentzellen in jeder gesunden Lunge vorhanden sind und durch deutliche, isolirbare Kerne sich als solche documentiren (Fig. 22). Es hält schwer, sie im präparirten Lungengewebe selbst zu erkennen; in der von einer Schnittfläche abgestreiften Flüssigkeit findet man aber immer eine Menge; sie sind von verschiedener Grösse, verhältnissmässig klein, unregelmässig rund, zugespitzt, spindelförmig, platt und walzenförmig. Selten füllen die Pigmentkörnchen die ganze Zelle, so dass gewöhnlich ein Theil der Membran sichtbar ist; der Kern, der ebenfalls selten fehlt (oder durch Pigment verdeckt ist), sitzt an irgend einer Stelle der Wand, zuweilen etwas prominirend. Eine etwaige Verwechslung mit den Epitheliumcylindern der Bronchialschleimhaut ist schon der Form wegen unmöglich.

Wenn demnach kein Zweifel sein kann, dass dieses Pigment wirklich eine organische Secretion sei, so fragt es sich weiter, ist es ein normales oder ein pathologisches? Auch diese Frage ist, wie ich glaube, nicht schwer zu entscheiden. Man kann sich damit begnügen, es mit gewissen Entwicklungsvorgängen, ähnlich den Färbungen der Genitalien nach der Pubertät und denen der Haut überhaupt im höhern Alter, in Verbindung zu bringen; es kömmt aber in noch viel grösserer Ausdehnung vor, als der oberflächlichen Beobachtung zugänglich ist; ich fand wenigstens Pigmentzellen an vielen Stellen, wo äusserlich gar keine Färbung wahzunehmen war, einmal sogar in der Lunge eines achtwöchigen Kindes, und schliesse daraus, dass diese Ablagerung schon in den frühesten Lebensaltern beginne und mit den Jahren allmälig zunehme; damit stimmen auch alle Beobachter überein, dass sie im höheren Alter am reichlichsten sei. Damit soll nicht gesagt sein, dass das Pigment selbst eine physiologische Rolle spiele und zur Integrität der Lungenfunction erforderlich sei; wenn aber die Ablagerung von Pigment, wie nicht zu bezweifeln ist, auf Kosten des Blutfarbstoffs geschieht, so kann sie am wenigsten in dem Organe befremden, in dem vor allen die Metamorphose des Bluts vor sich geht.

Diese Vermuthung wird sich bestätigen, wenn sich nachweisen lässt, dass pathologische Zustände die Pigmentbildung vermehren und beschleunigen können. Dahin gehören: Atrophie, Bronchoectasie und Compression der Lunge [3] durch pleuritisches Exsudat und Geschwülste. Hier erklärt sich die schwärzere Färbung vollkommen auf mechanische Weise; in den ersteren Fällen durch die Erweiterung, in dem letzteren durch die Obliteration der Vesikel wird das interstitielle Gewebe und mit ihm das vorhandene Pigment auf einen engern Raum zusammengedrängt. Bei Emphysema vesiculosum wird die Lunge blässer, weil sie in Folge der enormen Ausdehnung einzelner Vesikel durchsichtiger wird. — Bei der Pneumonie, sowohl der croupösen

---

[1] Erläuterungstafeln zur pathol. Histologie, Taf. XV, Fig. 7; Taf. XVI, Fig. 2. und Taf. XVII, Fig. 5

[2] p. 46. Taf. IX, Fig. 12. Es sind keine Kerne in den Zellen gezeichnet.

[3] Rokit., Bd. III, p. 8, 59, und Vogels Fall a. a. O.

als interstitiellen, beschreibt Rokitansky [1]) das infiltrirte Lungengewebe als von häufigen verästelten Pigmentstreifen durchzogen; diese gehören bei der ersteren aber nur dem verdrängten interlobulären Bindegewebe an und stehen in gar keiner Verbindung mit der Exsudation, nach deren Ablauf die Congestion zurücktritt; dagegen findet nach ihm [2]) bei der interstitiellen Pneumonie, die immer chronisch verläuft, neben der fortwährenden Exsudation und Umwandlung des Exsudats auch neue Pigmentbildung Statt. Diese sogenannte indurirte, carnificirte Lunge ist schmutzigbraun oder gewöhnlicher bläulichgrau und bleifarben und lässt sich nicht rein waschen. Ganz dasselbe gilt vom acuten und chronischen Oedöm [3]); wahrscheinlich findet aber neben der Bildung von körnigem Pigment auch eine Imbibition von Farbstoff in das Gewebe Statt. — Bekannt ist die schwarze Färbung in der Umgebung tuberculöser Heerde und besonders der Cavernen; auch sie lässt sich, zum Theil wenigstens, aus der Compression erklären. Bayle [4]) hat eine eigene Species von Phthise als Phthisie avec mélanose aufgestellt, von der auch Laennec spricht. Schilling [5]) hat schon vor vielen Jahren erörtert, dass diess keine besondere Species, sondern Phthise in einer pigmentirten Lunge sei. Von den zwei Fällen Bayle's, die er citirt, gehört der erste gar nicht hierher, sondern betrifft eine durch pleuritisches Exsudat comprimirte Lunge mit Bronchialcatarrh; die wenigen erbsengrossen Cavitäten, die sich fanden, wenn sie wirklich Excavationen und nicht Erweiterungen grösserer Bronchien waren, konnten unmöglich den Tod herbeigeführt haben; übrigens fand sich in der ganzen Lunge kein Tuberkel, noch sonst etwas Anomales in andern Organen. Bayle's Phthisis mit Melanose ist aus den neuern Handbüchern verschwunden. Gleichwohl könnte eine vermehrte Pigmentbildung, besonders in den späteren Stadien, wo sich andauernde Stasen entwickeln, leicht möglich sein; ich selbst sah bei einem Knaben mit Excavationen eine so pigmentirte Lunge, wie nur je bei einem alten Säufer. — Die Farbe bei Lungenapoplexie, beim hämorrhagischen Infarctus, bei Erweichung und Brand der Lunge bedarf keiner Deutung; sie rührt von frisch ergossenem und wenig verändertem Blute her. Sehr interessant sind die Data, die Rokitansky bei dieser Gelegenheit über die Metamorphose der Blutcoagula gibt, indem er geradezu ausspricht, dass sich das Blut in Pigment umwandle [6]). — Uebrig sind nur noch die gefärbten Aftergebilde, besonders melanotische Krebse, die bösartige Melanose Schillings. Das Pigment gehört hier nicht der Lunge, sondern dem Krebse an, aber auch diesem nicht wesentlich, worauf ich weiter unten bei den pathologischen Pigmenten zurückkomme.

Aus dem Gesagten ergibt sich, dass jede mögliche Lungenkrankheit insofern mit Pigmentbildung verbunden sein kann, als sie in einer gefärbten Lunge auftritt, dass aber ein engerer Zusammenhang zwischen beiden Prozessen nur da nachzuweisen ist, wo entweder Blut ins Gewebe ergossen wurde oder längere Zeit eine entzündliche Stase bestand; daraus folgt weiter, dass die Pigmentbildung nur zufälliges Attribut des anatomischen Vorgangs ist, nicht aber zum

---

[1]) p. 108.
[2]) p. 72.
[3]) Rokit., p. 82.
[4]) Récherches sur la phthisie pulm., p. 28 ff
[5]) p. 26.
[6]) p. 80. 111, 117.

Wesen der Krankheitsprocesse gehört. Dieses Resultat wirft ein neues Licht auf ihre physiologische Bedeutung und bekräftigt die oben ausgesprochene Ansicht, dass die gutartige Melanose ein unwesentlicher, wenn auch constanter Begleiter mancher Entwicklungsvorgänge sei, solcher nämlich, die mit einer normalen Congestion nach einzelnen Organen verbunden sind. Es erklärt sich daraus die Vorliebe für gewisse Theile der Lunge, die aus demselben Grund namentlich zur Tuberculose disponirt sind. Da diese Congestionen endlich zahlloser, unmerklicher Schwankungen und Steigerungen unterworfen sind, lässt sich ein strenger Unterschied zwischen normaler und anomaler Secretion nicht durchführen.

Es erübrigt noch die Frage, ob die Pigmentablagerung an sich, ohne weitere Complication, ein Causalmoment für weitere krankhafte Processe abgeben könne. Rokitansky, der vermöge seiner colossalen Erfahrung auch hier der beste Gewährsmann ist, gibt an, dass das Pigment zuweilen in solcher Masse und zwar in den obern Lappen deponirt werde, dass die Vesikel beeinträchtigt werden, und leitet daher manche Fälle von Atrophia senilis pulmonum [1]). Welches die Ursache der Pigmentablagerung war — die Rokitansky sonst in chronischer Entzündung findet —, ist ungewiss, da eine solche nicht mehr nachzuweisen und keine andere Producte hinterlassen: immerhin ist die pathologische Wirkung hier eine rein mechanische und zufällige. Andere Fälle, wo Pigmentablagerung an sich pathische Symptome oder gar den Tod herbeigeführt hätten, sind meines Wissens nicht bekannt, und ich glaube den Satz gerechtfertigt, dass das Pigment physiologisch und pathologisch indifferent ist und dass jederlei etwaige Symptome einem andern Processe angehören. Im Züricher anatomischen Museum befinden sich mehrere Präparate von Lungen, die stellenweise von holzartiger Consistenz, beim Zerreissen lederartig zäh, überall aber intensiv schwarz sind. Die microscopische Untersuchung zeigte ausser den gewöhnlichen Elementen des Lungenparenchyms eine enorme Menge körnigen Pigments; beim Durchschnitte aber fand sich in dem einen ein verkreideter, in dem andern ein fester gelber Tuberkel. — Mit diesen Nachweisen fallen alle übrigen Ansichten von der Genese der Lungenmelanose, namentlich Schillings vicariirende Secretion und die ältere, von Heusinger u. A. vorgetragene, von gehinderter Decarbonisation und Zurückbleiben des Kohlenstoffs in der Lunge von selbst zu Boden.

Das Pigment der Bronchialdrüsen wird gewöhnlich mit dem der Lungen zusammengeworfen, obgleich nach den frühern Ansichten ein rationeller Zusammenhang unmöglich war; nur Schillings vicariirende Secretion lässt sich darauf anwenden. — Rokitansky [1]) glaubt, dass das Pigment aus den Lungen mittelst Absorption den Drüsen zugeführt werde, wofür die Beobachtung von Breschet und Cruveilhier [2]) spricht, die die schwarze Substanz in den Gefässen in der Nähe melanotischer Heerde gesehen haben. Ich wage nicht zu beurtheilen, ob eine fortwährende Regeneration des Pigments Statt habe, und ob Pigmentkörner oder gar Zellen wieder resorbirt werden; es genügt zu wissen, welchen Antheil die Lymphdrüsen überhaupt an den plastischen Vorgängen benachbarter, besonders drüsiger Organe nehmen; die Sympathie der Leistendrüsen zu den Genitalien, der Axillardrüsen zur Mamma, der Bronchialdrüsen insbesondere zur Lunge

[1]) p. 121.

[2]) Bei Heusinger p. 90, 96.

ist bekannt; eine anatomische Erklärung gibt u. A. Henle [1]: die Congestion und vermehrte Exsudation hat eine übermässige Thätigkeit der resorbirenden Gefässe und dadurch Stockung auch in diesen zur Folge. Es ist daher gar nicht einmal nöthig, dass die Lymphgefässe fertiges Pigment, sondern nur Blut oder Blutfarbestoff aufnehmen, der seine weitere Metamorphose in den Lymphdrüsen selbst durchmacht. (Wie weit die Infiltration der Drüsen mitunter gehen könne, sieht man in der Tuberculose, wo Bronchial- und Mesenterialdrüsen zur Grösse eines Eis, ja einer Faust anschwellen [2], so dass das eigentliche Gewebe der Drüse das Afterproduct nur als ein dünner schwärzlicher Balg umgibt oder hie und da in dünnen Streifen und Lamellen durchsetzt.) Auch hier gehören die pathischen Erscheinungen nie der Pigmentbildung, sondern dem ursächlichen Krankheitsprocesse an; in gewöhnlichen Fällen aber halte ich das Pigment der Bronchialdrüsen für physiologisch und zwar gestützt auf folgende Untersuchung.

Es findet sich nämlich fast so constant, als die Melanose der Lunge, und ohne weitere Veränderung oder Anschwellung der Drüse; und zwar häufig auch bei Thieren, namentlich in den Mesenterialdrüsen der Wiederkäuer. Die Drüsen sind bläulich oder schwarzgrau, marmorirt, gefleckt oder gleichfärbig, und auf Schnittflächen scheint das Pigment in Klümpchen und Streifen in einem fasrigen Gewebe zerstreut. Es ist durchweg in schönen Zellen (Fig. 23) in allen Uebergangsformen von der runden zur spindelförmigen und geschwänzten enthalten, deren Zellmembran sehr durchsichtig und in Essigsäure löslich ist; die Kerne sind rund oder oval und enthalten deutliche Kernkörperchen; die Pigmentkörnchen stimmen ganz mit denen der Choroidea überein, füllen die Zelle nicht immer aus und verdecken mitunter den Kern. — Neben diesen Zellen findet man eine Masse freier Kerne, Pigmentkörnchen und Fetttropfen, die in mannigfachen Formen zusammenfliessen.

Mit diesem Pigmente der Lungen- und Bronchialdrüsen ist ein directer Uebergang zu den pathologischen Färbungen gegeben.

Pathologisches Pigment.

Eine scharfe Grenze zwischen normalem und anomalem Pigmente lässt sich, wie kurz vorher bemerkt, nicht ziehen; viele Färbungen, denen kein nachweisbarer Krankheitsprocess zu Grunde liegt, können ihres exclusiven Vorkommens wegen nicht zu den normalen gezählt werden, wie die sogenannten Muttermäler; insofern dergleichen nicht mit krankhaften Symptomen verbunden sind, könnte man sie zwar, streng genommen, als physiologische Bildungen betrachten und man müsste dann zwischen pathologischen Producten im engern und anomalen im weitern Sinne unterscheiden. Diese Unterscheidung verliert aber allen wissenschaftlichen Werth, wenn man bedenkt, dass krankhafte Producte sich derselben Mittel und Wege bedienen, um

[1]) p. 565.
[2]) Rokit. III, 26.

zur Erscheinung zu gelangen, und dass sie dieselben chemischen und anatomischen Elemente besitzen, wie die physiologischen Gewebe. Es kommt daher in vielen Fällen nur auf eine einseitige Deposition der normalen Bestandtheile des Bluts, in den meisten nur auf ein Mehr oder Weniger an. So beruht die Bildung der Epidermis auf einer continuirlichen Secretion von Blutplasma auf der Oberfläche der Cutis, die mit keinerlei subjectiven Symptomen verbunden ist; der Process gelangt nicht zum Bewusstsein, er ist normal, physiologisch. Diese Secretion kann ungewöhnlich gesteigert sein, so dass mehr Plasma ausgeschieden und mehr Epidermis gebildet wird, als nothwendig ist (Pityriasis); die Congestion und vermehrte Secretion ist mit Reizung der Gefühlwärzchen nothwendig verbunden, d. h. sie wird empfunden, die Haut juckt, die Secretion ist pathologisch. Bei einem dritten Individuum wird nicht nur mehr Epidermis gebildet, als im normalen Zustande, sie wird auch nicht abgestossen, sondern häuft sich zu Schuppen, Hörnern, Stacheln an (Ichthyosis); letztere lassen sich ablösen, aber die Congestion im Gefässsystem der Cutis und die Secretion dauern fort; der Zustand ist unheilbar, aber der Mensch befindet sich wohl dabei und empfindet ihn nicht; der pathologische Vorgang ist physiologisch geworden, er ist einfach anomal. Mögen in allen diesen Fällen die entferntern Ursachen noch so verschieden sein, so ist doch der anatomische Vorgang überall derselbe. Eben so verhält es sich mit den Pigmentbildungen; vom braunen Hodensack eines gesunden Mannes bis zum schmerzenden Melasma finden sich alle Uebergänge, und doch ist der Vorgang überall derselbe, d. i. Ablagerung eines farbigen Secrets in den untern Schichten der Epidermis, eines Secrets, das nichts anders ist, als Blutplasma durch Haematin gefärbt. Niemand wird aber die braune Farbe des Hodensacks pathologisch nennen, so gewiss es das Melasma ist. — Vom anatomischen Standpuncte aus ist Krankheit und Gesundheit überhaupt nicht wesentlich verschieden, d. h. Krankheit ist nur einseitiger Lebensprocess. — Man rechnet daher zu den pathologischen Pigmenten billig nur solche, die mit nachweisbaren Krankheitsprocessen genetisch zusammenhängen, oder die in Ermanglung des Nachweises in seltenen Fällen und an ungewöhnlichen Orten vorkommen.

Die pathologischen Färbungen rühren mit wenigen Ausnahmen von frischem Blute oder von verändertem Blutfarbstoff (körniges Pigment) oder von Gallenfarbstoff her und zerfallen dadurch in natürliche Gruppen; sie erscheinen aus demselben Grunde in einförmigen Nüancen von Gelb, Roth und Braun. Modificationen, die im Einzelnen vorkommen, sind keineswegs so characteristisch, als man oft angegeben; berühmt sind in dieser Hinsicht die braunrothen Maculae syphiliticae, obgleich man an der Farbe allein einen alten Flecken von Variola vera oder Ephelis nicht immer von einem syphilitischen unterscheiden wird. Ich erinnere mich eines Mädchens aus der Wiener Leichenkammer, das über den ganzen Körper mit braunen Flecken besäet war, die man auf den ersten Blick für syphilitische halten musste, die sich aber bei genauerer Besichtigung als ächte, aber pigmentirte Narben von Variola auswiesen.

Zu den eigentlichen Blutfärbungen gehört im weitesten Sinne die Gefässinjection bei Teleangiectasieen und gefässreichen Geschwülsten (Fungus haematodes) und alle rothen Flecken und Streifen bei der Hyperämie, Stase und Entzündung, die mit Ablauf der Injection wieder zurücktreten, wenn keine Exsudation von Blutfarbstoff erfolgt war; daher sämmtliche acuten Exantheme, Erysipeln, Scharlach, Variolen, Morbillen, Miliaria rubra, Roseola rheumatica und

syphilitica, Herpes acutus, Pityriasis rubra, Eczema rubrum; roth erscheint die Cutis an Stellen, wo die Oberhaut verloren gegangen (Intertrigo).

Eine zweite Gruppe bilden die hämorrhagischen Exsudate, entzündliche und nicht entzündliche, und zwar ist mit allen Entzündungsproducten mehr oder weniger Austritt von Blutfarbstoff verbunden; so in der Pneumonie, in den (rothen und blauen) Mesenterial- und Bronchialdrüsen im Typhus [1]; — in grösserem Maasstabe erscheinen diese Exsudationen von Haematin als Petechien im Scorbut, im Morbus maculosus, in der Peliosis, Cyanosis und als Leichenfärbungen. Im gelben Fieber scheinen die Flecken theils wirkliche Leichenfärbungen am Lebenden, theils von Gallenfarbstoff herzurühren; das Gleiche gilt wohl von den allgemeinen Verfärbungen beim Schlangenbiss [2]. — Ferner die eigentlichen Hämorrhagieen, Austritt von Blut aus geöffneten Gefässen: die Ecchymosen durch Quetsch- und Stichwunden, besonders Blutegelstiche [3], die Apoplexien im Gehirn, Magen, in der Leber etc., die Lunge mit hämorrhagischem Infarctus [4].

Zu den Blutfärbungen gehört ohne Zweifel auch die beim Brand und bei Verbrennungen durch physikalische und chemische Materien; die gefärbten Erweichungen, die blaue Nase im Typhus, der Decubitus, die Gangraena senilis; dass die schwarze Farbe den sterbenden Geweben an sich nicht zukömmt, sondern von zersetztem Blute herrührt, geht daraus hervor, dass nicht alle brandigen Gewebe schwarz werden (die Knochen, die grauen Bindegewebspröpfe im Anthrax, der weisse Brand der Haut [5]), die farblosen Erweichungen, d. i. Maceration der Gewebe in ergossenem Serum).

Zuletzt sind hier die farbigen Excrete zu nennen, in denen durchgehends Blut oder Galle der färbende Stoff ist: das schwarze Erbrechen, die Melaena der Alten; schwarze Stühle; schwarzer, blutiger, gelber, grüner Urin; schwarzer Tripper [6]; schwarze Menstruen; gelbe, grüne, blaue, graue, schwarze Schweisse, der Blutschweiss [7]; gelbe, schwarze, blutige Sputa; schwarzer, brauner, blutiger Eiter, besonders in den Lungen, auf Schleim- und serösen Häuten, häufig bei verjauchenden Krebsen.

Ablagerungen von Gallenfarbstoff geschehen unter der Epidermis in der Gelbsucht, Grünsucht, Schwarzsucht; einige sehr interessante hierher bezügliche Fälle hat Heusinger, die ich mir kurz aufzufrischen erlaube. Eine Dame wurde in jeder Schwangerschaft über einen Theil ihres Körpers, besonders um die Augen, schwarz; die Farbe trat unter Erscheinungen der Turgescenz auf, war mit Schmerzen verbunden, und verlor sich erst, aber sehr schnell, nach der Entbin-

---

[1]) Rokit. III, p. 26.

[2]) Heusinger, p. 84.

[3]) Dabei ist zu bemerken, dass die Metamorphosen der Farbe, ehe sie verschwindet, nicht bloss von der Umwandlung des ergossenen Bluts, sondern auch von der Dicke und Durchsichtigkeit der bedeckenden Gewebe bedingt sind. Durchschneidet man eine frische, durch einen Blutegelstich entstandene Ecchymose, die in der Mitte blauroth, im Umkreis aber gelb ist, an der Leiche, so findet man in ihrem ganzen Umfange die normalen Blutzellen des Extravasats, das aber im Umkreise tiefer liegt, als im Centrum, wo die Infiltration bis zur Wundöffnung geht.

[4]) Rokit. III, p. 80, wo er den Uebergang des Bluts in Pigment beschreibt.

[5]) Ib. II, p. 95.

[6]) Schönleins Vorlesungen. St. Gallen 1839. Bd. IV, p. 183.

[7]) Heusinger, p. 108.

dung, indem die Oberhaut wie mehlig wurde und ein leinenes Tuch färbte [1]). — Zwei alte Weiber litten in Folge heftiger Gemüthsbewegungen an Gelbsucht, die in Schwarzsucht überging, welche letztere nach Ablauf der übrigen Krankheitssymptome als schwarze Hautfarbe fortdauerte. Die sehr vollständigen Sectionsberichte ergeben, nachdem beide später an Pleuritis und Peritonitis gestorben waren, ausser den Residuen der letztern Krankheiten keine Veränderung in innern Organen; dagegen war allenthalben im Rete Malpighi unter der normalen Epidermis (ein Blasenpflaster löste von einem gefärbten Boden eine ganz weisse Oberhaut ab) ein schwarzes Pigment abgelagert, ganz so wie die Negerhaut beschrieben wird [2]). In den beiden letzten Fällen rührte die Färbung offenbar von Gallenfarbstoff her; in dem erstern ist es zweifelhaft, ob Galle oder Blutfarbstoff die Ursache war, in allen aber war der Sitz in der Oberhaut. Merkwürdig und unerklärt ist es, dass die Färbung sich nur in den untern Schichten der Oberhaut fand, da die letztere sich doch stets erneuert und nach der allgemeinen Annahme die untern Schichten stets nach oben geschoben werden. Dieselbe Frage ist übrigens an die Negerhaut zu stellen; entweder findet die Pigmentbildung nur ein- für allemal Statt und die untersten Schichten nehmen keinen Antheil an der Regeneration der Oberhaut, oder das Pigment muss in den obern Schichten verloren gehen; im letztern Falle wären jene pathologischen Fälle doppelt merkwürdig; wir hätten dann einen habituellen Icterus, d. i. eine fortwährende, zur Norm gewordene Deposition von Gallenfarbstoff unter der Oberhaut, wobei noch eine besondere Beziehung zu diesem Organ existiren müsste, da die Deposition nur an dieser Stelle Statt hatte. Es ist unbekannt, ob der Gallenfarbstoff hier eine weitere Organisation eingeht, ob er ebenfalls in Pigmentzellen vorkommt und zu ihrer Bildung beiträgt; vielleicht dass die Microscopie hier ein, wenn auch geringes diagnostisches Merkmal bei Pigmentirungen liefert, deren Ursprung zweifelhaft ist.

An denselben Stellen findet sich eine pathologische Färbung als Medicinalwirkung nach dem Gebrauch des salpetersauren Silberoxyds.

Endlich ist hier des anomalen Mangels jedes Pigments zu gedenken: Albinismus, Achroma.

Eine grosse Classe bilden endlich die Ablagerungen von körnigem Pigment oder von verändertem Blutfarbstoff, und ich stelle als nächstes Resultat hier gleich die durchgehende anatomische Uebereinstimmung mit dem normalen Pigmente im Auge voraus. Universalelement sind die bekannten Körnchen, von unmessbarer Grösse bis zu 0,002‴ und 0,003‴; sie sind überall rund, wodurch sie sich einigermassen von den stäbchenförmigen Körnchen des Augenpigments unterscheiden; doch sind dieselben unter andern beim Menschen auch im Auge rund. Die Farbe geht vom Gelben durch alle Nüancen von Braun bis ins absolute Schwarz, und es herrscht darin keine Gesetzmässigkeit, denn man findet sie in demselben Gewebe von verschiedener Farbe; nach unten anzuführenden anatomischen und chemischen Gründen muss ich die dunkelsten für die ältesten halten. Viele haben einen eigenthümlichen gelblichen Glanz, der auf eine sehr glatte Oberfläche deutet und desto lebhafter ist, je kleiner die Körnchen. Bis zu einer gewissen Grösse haben sie alle Molecularbewegung. Wo diese Körnchen allein vorkommen, sind sie entweder einzeln ins Gewebe der Organe eingestreut, oder in Häufchen und Klümpchen, wie es scheint

[1]) p. 55.

[2]) p. 78 und 80.

durch ein zähes Bindemittel, vereinigt. Chlor entfärbt sie alle, ohne die Form zu verändern. — Solche einfache Körnchen oder Häufchen sind gewöhnlich in jüngern oder unentwickelten Exsudaten, daher in der Nähe von Geschwüren, in Apoplexien, besonders oft in den Lungen, ausserdem in allen Fällen in grosser Masse auch da, wo sich weitere Organisationsstufen finden. Diese treten auf als Pigmentzellen, d. h. eine Zellmembran umschliesst einen Haufen solcher Körner nebst Zellkern. Die pathologischen Pigmentzellen unterscheiden sich in Nichts von den physiologischen; die Form ist sehr unregelmässig, in parenchymatösen und zelligen Geweben kugelig, in fasrigen sternförmig und in Faserbildung übergehend. Die Grösse variirt sehr; die kleinsten aus der Lunge maassen 0,003‴ bis 0,004‴, die grössten aus einem Krebse 0,0116‴, was mit den Messungen von Müller [1]) übereinstimmt. — Pathologische Pigmentzellen sind meistens sehr pigmentirt, d. h. die Menge der enthaltenen Körnchen ist so gross, dass es schwer hält, den Zellkern oder die Membran zu sehen; man muss sich durch Druck, Färben mit Jod und Behandeln mit Essigsäure zu helfen suchen und von einzelnen auf die übrigen schliessen. Im Allgemeinen scheint in den Fällen, wo die Membran notorisch vorhanden ist, nie der Kern zu fehlen, wohl aber kömmt ein Kern ohne Membran vor; vielen runden Haufen von Pigmentkörnchen fehlen beide; ohne Zweifel hat man hier verschiedene Entwicklungsstufen vor sich. — Der Kern liegt gewöhnlich seitlich an der Wand, zuweilen etwas prominirend.

Das pathologische körnige Pigment kömmt in allen Organen vor. Voran stehen die Anomalien der Hautfarbe [2]); als allgemeines Gesetz gilt, wie beim normalen Pigment, der Sitz in der Epidermis, wenn nicht weitere Afterproductionen damit verbunden sind. Sie sind allgemeine oder locale. Zu den localen rechnet man die Sommersprossen, Ephelides, die aber auch im Winter vorkommen, die sogenannten Leberflecken, farbigen Warzen und Mäler. Es ist nicht leicht zu entscheiden, ob sie in allen Fällen pathologisch sind, und nirgends mögen Uebergänge vom Physiologischen zum Pathologischen so häufig sein, als eben hier. Noch weniger lässt sich entscheiden, ob nach früherer Annahme Leberleiden im Spiele sind. G. Simon [3]) hat in allen diesen Fällen Pigmentzellen in den tiefern Schichten der Oberhaut und in den obern der Cutis gefunden, die je nach der Intensität der Farbe mehr oder weniger gedrängt lagen. So lange man die Formen nicht kennt, in denen der Gallenfarbstoff abgelagert wird, liegt es näher, sie alle dem körnigen Pigment zuzuweisen. — Dasselbe gilt von vielen allgemeinen Färbungen. Das Melasma, eine Form der Pityriasis mit allgemeiner Vermehrung des gewöhnlichen Pigments unter der Oberhaut, ist eine sporadische, mit Schmerz und Jucken verbundene Negerhaut und kömmt zuweilen mit beerenartigen Wucherungen und Geschwülsten vor [4]). Allgemeine Verdunklung der Hautfarbe, zugleich mit Ablagerung eines gelben Fetts im Panniculus adiposus, ist alten Säufern eigen [5]); die Färbungen an enthlössten, dem Sonnenlichte ausgesetzten Körpertheilen mögen zum Theil einer vermehrten Congestion und Secretion, theils dem rascheren

[1]) Geschwülste, p. 18 (er maass deren von 0,00036 und weniger bis 0,001 P. Z.).
[2]) Rokit. II, p. 79 und 106.
[3]) Müllers Archiv 1840, p. 179.
[4]) Rotik. II, p. 98.
[5]) Ib. p. 80.

Vertrocknen der Epidermis zuzuschreiben sein. Ohne Zweifel gehören hierher auch die braunen Flecken, die nach Exanthemen, besonders nach Syphiliden zurückbleiben. — Einen interessanten hierher gehörigen Fall hat Schilling [1]) bei einem Neugebornen mit offenem Ductus Botalli und Foramen ovale gesehen; die Deposition (von Cruor) geschah nicht bloss auf der äusseren Haut, wo die schwarze Materie sich in Form eines Pulvers abreiben liess und die Leinwand färbte, sondern auch auf dem Peritoneum, im Darm und in den Ausleerungen, in Lunge und Leber.

Von körnigem Pigment rühren die bekannten schwarzen Flecken auf serösen und Schleimhäuten her; ich untersuchte die erstern von einem an acuter Miliartuberculose verstorbenen Mädchen; sie sitzen, wie schon Schilling [2]) und Andere mit Bestimmtheit ausgesprochen, im subserösen Bindegewebe; das Peritoneum selbst ist nicht gefärbt. Sie bilden erbsengrosse und kleinere Flecken, die aus zerstreuten Körnchen und Klümpchen von Körnern bestehen; manche der letztern sind sehr scharf canturirt, den Glugeschen Entzündungskugeln ähnlich, und zerstreuen sich wie diese beim Druck. Die einzelnen Körnchen sind von unmessbarer Grösse bis nahe zu der der Blutzellen, von bräunlicher Farbe, und erscheinen da, wo sie in Haufen zusammenliegen, schwarz; Essigsäure bleibt ohne Wirkung, Chlor aber entfärbt die Körnchen, ohne ihre Form zu ändern. Die Lunge derselben Leiche enthielt das gewöhnliche Pigment nebst Pigmentzellen in ungewöhnlicher Masse; doch waren die meisten Körner hier von feinerm Korn, als am Darme. — Ganz ähnlich fand ich eine Melanose der Nieren (Präparat aus dem Züricher Museum). In beiden Nieren waren auf einem Längsdurchschnitt die Pyramiden nach der Conticalsubstanz zu von einem schwärzlichen Ringe umsäumt, von dem sich hie und da Aestchen, offenbar dem Laufe des Bindegewebes und der Blutgefässe folgend, in die Rindensubstanz fortsetzten; die Pyramiden selbst, Form, Grösse, Textur der Nieren normal; ihre Farbe im Weingeiste verblichen. Die schwarze Materie bestand aus denselben Körnchen, wie das schwarze Pigment der Lungen, in Häufchen und Klümpchen geordnet; Zellen und Zellkerne fehlten, Chlor entfärbte.

Pigmentablagerungen auf Schleimhäuten gehören zu den allergewöhnlichsten; schwarze, braune, braunrothe und namentlich schiefergraue Färbungen findet man constant in der Umgegend chronischer Entzündungsheerde; so die schiefergraue Färbung der Tuberkelgeschwüre im Darm, lentescirender und heilender Typhusgeschwüre, die braunrothe Färbung bei chronischen Catarrhen, die blau- und braunrothe in der Nähe varicöser Geschwüre am Unterschenkel u. a. [3]).

Sehr instructiv ist folgender Fall. Ein Mädchen, das an Peritonitis post partum mit bedeutender Exsudatbildung (es befand sich eine grosse Geschwulst im linken Hypochondrium) in der medicinischen Klinik zu Zürich behandelt und geheilt worden, verfiel in Folge eines groben

---

[1]) p. 32.

[2]) p. 8.

[3]) Zahlreiche Belege dazu finden sich bei Rokitansky: Bd III, p. 27 und 242, lentescirende Typhusgeschwüre; p. 181, chron. Cat. des Magens; p. 333–335 des Darms; p. 168 bei Pneumonia chronica (interstitialis); Bd. II, p. 7, im Bindegewebe überhaupt; p. 52, auf Schleimhäuten bei chronischer Entzündung überhaupt Sehr schöne und wahre Abbildungen hat Vogel: Erläuterungstafeln zur pathol. Histologie; Taf. IX, Fig 9–11

Diätfehlers während der Reconvalescenz in Typhus abdominalis und starb am 36. Tag der lenteseirenden Krankheit. Die Section ergab neben den Zeichen allgemeiner Erschöpfung und Dissolution (Anämie, breiige Milz, acutes Oedöm der Lunge und des linken Unterschenkels) Folgendes: Das Peritoneum über der Fascia iliaca bräunlich und schiefergrau gefärbt, verdickt und mit der Fascie verschmolzen; die Därme an mehreren Stellen unter sich und mit dem Peritoneum durch feste Membranen und sehnige Stränge von ähnlicher Färbung zusammengeheftet; auf der Cöcalschleimhaut und im anliegenden Theile des Ileum grosse, nicht zahlreiche, perforirende Typhusgeschwüre mit schiefergrauen und schwärzlichen Rändern, die auf dem Peritoneum durchschienen. Die microscopische Untersuchung zeigte alle Exsudate (die über zehn Wochen alt sein mochten) mehr oder weniger organisirt, und zwar in allen Uebergangsstufen, von der einfachen Exsudatzelle mit grossen ovalen Kernen bis zur ausgebildeten Zellenfaser mit aufsitzenden Kernen. Allenthalben, auch wo äusserlich keine schiefergraue Färbung wahrzunehmen war, fanden sich in das organisirte Gewebe eine Menge feiner, unmessbarer, aber ungleich grosser Granulationen (Elementarkörnchen, einfache Gluge'sche Entzündungskugeln) eingestreut, von farblosem bis gelblichem und bräunlichem Aussehen, alle sehr glänzend und frei schwimmend mit Molecularbewegung; gerade so, wie man sie in allen Exsudaten und zwar in der frühesten Zeit findet, ehe sich Kerne und Zellen bilden. Nirgends sah ich zusammengesetzte Entzündungskugeln, wohl aber enthielten einzelne Zellen solche Körnchen eingeschlossen, die mitunter so dunkel waren, dass sie von Pigmentkörnchen, resp. Pigmentzellen, nicht zu unterscheiden waren, und zwar meist um den Kern gelagert. — An allen Stellen, die äusserlich gefärbt erschienen, lagen eine Menge bräunlich schwarzer, scharf conturirter Klümpchen, ganz wie sie Vogel abbildet. Sie bestanden durchgehends aus dunkeln, mit Molecularbewegung versehenen, Körnchen, und enthielten in der Mitte nicht selten einen hellen, deutlich umschriebenen Fleck; doch gelang es mir nicht, diese Klümpchen ohne vollständige Zerstörung des Zusammenhangs zu isoliren und so eine Zellmembran wahrzunehmen. — An einem längern Strange, den ich vom Peritoneum löste, zeigte sich zunächst seiner Insertion eine hellrothe, streifige, offenbar von neugebildeten Blutgefässen herrührende Färbung, denn er enthielt hier eine Menge frischer Blutzellen; weiterhin fanden sich nur Exsudatfasern, Zellen, Kerne und Granulationen; in der Mitte aber befand sich eine knotenartige Anschwellung, die einen röthlichbraunen Kern von bröcklicher Consistenz enthielt: dieser bestand aus Zellen, Kernen, Granulationen, einzelnen Faserzellen und enthielt ausserdem eine Menge eigenthümlich glänzender, farbloser, in Essigsäure nicht veränderter Körper von der Grösse der Blutzellen, rund, eckig, am Rande mit den characteristischen gelben und braunen Knötchen besetzt, zum Theil sogar mit einer napfförmigen Vertiefung in der Mitte, kurz offenbar veränderte Blutzellen. Es ist demnach gewiss, dass jenes Exsudat, wenn man es auch nicht als hämorrhagisches ansprechen will, doch einzelne Blutpröpfe enthalten habe und dass die Blutzellen in diesem Zustande neben einer noch unbekannten chemischen Veränderung ihre formelle Existenz ziemlich lange behaupten. — Ganz auf die beschriebene Weise verhielt sich die schiefergraue Färbung in der Umgebung der Geschwüre: die schwarzen Klümpchen bestanden aus Körnchen von schwärzlicher, bei stärkerer Vergrösserung bräunlicher Farbe, von unmessbarer Grösse bis zu 0,002‴ und 0,003‴, die kleinsten mit Molecularbewegung; einige der grössten den beschriebenen Blutzellen überraschend ähnlich; daneben fan-

den sich die gewöhnlichen blassen Granulationen und Fetttröpfchen; Zelle oder Kerne vermisste ich. — Alle diese Pigmente wurden von Chlor entfärbt, wobei die Farbe durch Braun und Gelb verblasste, ohne dass eine Veränderung der Form eintrat.

Hier möge auch eine Untersuchung der Corpora lutea eine Stelle finden, weil der Process der Exsudation und Narbenbildung ganz derselbe ist, wie in pathologischen Fällen, und dazu mit Blutaustritt verbunden ist. Jedes Ovarium einer mit 3 Zoll langen Zwillingen trächtigen Kuh enthielt, neben mehreren ältern Narben, einen nussgrossen, orangegelben, etwas prominirenden Körper, der durchweg aus Exsudatzellen in allen Uebergangsstufen zur Faserbildung und von den unregelmässigsten Formen bestand; es fanden sich runde, eckige, zackige, spindelförmige; eine jede Zelle enthielt einen grossen runden Kern und viele auch gelbe und bräunliche Körnchen (Fig. 26), so dass sie Pigmentzellen sehr ähnlich wurden. Diese höchst feinen, mit Molecularbewegung versehenen, lebhaft glänzenden Körnchen fanden sich auch frei zwischen den Zellen in grossen Massen. Doch rührte die gelbe Farbe nicht allein von ihnen her; denn auch die unpigmentirten Zellen hatten da, wo ihrer mehrere über einander lagen, einen gelben Teint, und ich halte die Vermuthung, dass alle diese Färbungen von Blutfarbstoff herrührten, für eine sehr ungezwungene. Nach Bischoff [1]) beginnt die Exsudation schon vor dem Platzen des Follikels und das Blutextravasat tritt erst später hinzu, wenn sich das Exsudat organisirt. Gewiss wird aber der gelbe Körper nicht später wieder resorbirt, wie Paterson [2]) meint, sondern er constringirt sich gleich jeder Narbe, wie ich an den ältern Narben derselben Ovarien sah, die, sehr fest, von fasriger Structur, in der Mitte noch einen gelben Streif enthielten, der von denselben gelben Granulationen und wirklichen Pigmentzellen herrührte. Eine centrale Höhle oder Cyste von sternförmigem Gefüge war in den gleichförmigen compacten Massen nirgends vorhanden; eine solche muss sich aber offenbar in Fällen bilden, wo das Extravasat nicht organisirt wird, wie bei Apoplexieen des Gehirns der Fall ist. — Vor einigen Tagen zeigte mir Dr. Zwicky, mit einer grössern Arbeit über diesen Gegenstand beschäftigt, Corpora lutea vom Schweine, die mit einer schwärzlichen Pseudomembran überzogen waren, die sich über einen grossen Theil der Ovarien erstreckte. In derselben, so wie in den gelben Körpern, waren eine Menge der mehrbeschriebenen Pigmentkörner und Klümpchen enthalten.

Unter allen pathologischen Pigmentbildungen am längsten gekannt, am meisten untersucht und am vielfachsten besprochen sind die melanotischen Geschwülste. Mir stehen keine neuen Thatsachen zu Gebote; aber der Deutung der bekannten und ihrer Uebereinstimmung mit den bisher angeführten wegen gehe ich hier näher darauf ein. Das Wort Melanose hat eine grosse Rolle in der Pathologie gespielt und ist lange in dem verschiedensten Sinne gebraucht worden, bis die pathologisch-anatomischen Forschungen der letzten zehn Jahre eine klare Einsicht verschafft und auch hier möglich gemacht haben, zu generalisiren.

Die frühern Ansichten über die Melanosen sind in der mehrfach angeführten, vortrefflichen Abhandlung von Schilling zusammengestellt. Man betrachtete sie als Producte eines eigenthümlichen Krankheitsprocesses und theilte sie ihrer äussern Form nach in eine membranacea,

---

[1]) Müllers Archiv 1840, p. CXLIII.

[2]) Ebendaselbst.

dispersa, liquida, in massis etc. (Laennec [1]), Carsvell [2])), theils unterschied man sie nach dem Vorhandensein oder Fehlen eines Balges. Schilling hat schon erörtert, dass diess ganz zufällige Verschiedenheiten sind, die von Complicationen, von dem Orte der Ablagerung und den Entwicklungsstadien abhängen; namentlich schliesst er theils aus Beobachtungen, theils aus theoretischen Gründen, ohne von den neuern Entdeckungen in der Entwicklungsgeschichte der organischen Gewebe geleitet zu sein, dass die flüssige Melanose die früheste Bildungsstufe sei [3]). Insbesondere ist die Bedeutungslosigkeit der ebenfalls lange Zeit berühmten Bälge mancher Geschwülste hervorzuheben. Alle diese sind, abgesehen davon, dass sich ein Aftergebild in einer serösen Cyste oder in einem Hydatidensack möglicherweise entwickeln könnte, immer secundäre Producte und hängen davon ab, ob sich eine Geschwulst sehr allmälig und von einem Puncte aus entwickelt und demnach Zeit hat, das umgebende Parenchym oder Bindegewebe zu verdrängen und zu athrophiren, oder ob die Deposition rascher und in Massen geschah; daher findet man Bälge häufig bei Lipomen, Fibroiden und Scirrhen, nie aber bei Markschwamm und infiltrirten Tuberkeln. — Schilling [4]) selbst theilt nach dem Vorgange Anderer die Melanose in eine benigna und maligna [5]), und rechnet zu der erstern alle bisher besprochenen Pigmentflecke, namentlich die der Lungen, Bronchialdrüsen, gewöhnlicher Exsudate und sehr rationell auch das Pigment vieler Markschwämme; seine malignae aber sind selbst wieder Nichts, als pigmentirte Krebse und Markschwämme.

Es ist jetzt ausser Zweifel, dass melanotische Geschwülste pigmentirte Aftergebilde der verschiedensten Art, besonders aber Krebse sind, dass die Pigmentbildung eine ganz zufällige und an der Gutartigkeit oder Bösartigkeit der Krankheit ganz unschuldig ist. Das körnige Pigment an sich ist immer gutartig, d. h es ist kein Fall von so excessiver Pigmentbildung bekannt, dass dadurch der Ruin des Organismus herbeigeführt worden wäre. — Die Gründe für diese Ansicht sind folgende:

1. Melanotische Geschwülste kommen in allen Organen und Geweben vor, wo Krebse vorkommen [6]), d. h. im ganzen Körper mit Ausnahme der Horngewebe; sie lieben aber solche Stellen, wo schon im normalen Zustande Pigment gebildet wird, daher Augen, Lungen, bei Pferden die Gegend des Afters.

2. Fungus melanodes ist immer oder fast immer mit Markschwamm combinirt [7]), oder die Geschwulst ist wenigstens selten durchaus pigmentirt, oft nur im Centrum, was nach Engel Folge secundärer Hämorrhagien.

3. Melanotische Geschwülste machen denselben Verlauf, wie alle Krebse oder Fibroiden;

---

[1]) Bei Schilling.

[2]) Müllers Archiv 1836, p, CCX.

[3]) p. 33. Die merkwürdige Stelle heisst: Nonne fortasse omnes melanoses fluidae secernantur, deinde autem in textum suum proprium, *quasi in crystallorum formam* abeant?

[4]) p. 7.

[5]) Seine maligna tuberculosa und fungosa hat er selbst in einem und demselben Individuum neben einander gefunden. p. 24.

[6]) Siehe die Statistik bei Schilling, p 20, und Rokit bei den einzelnen Organen.

[7]) Rokit., Bd. III, p. 148.

sie werden ursprunglich in flüssiger Form, wenn auch in verschwindend kleinen Partikeln [1]), abgelagert, organisiren sich, wachsen durch Intussusception oder neue Deposition und sterben nach einer gewissen Zeit ab (verjauchen).

4. Bösartige Melanosen werden, wie alle Krebse, durch die Operation nicht geheilt.

5. Der Tod erfolgt unter denselben Erscheinungen der Erschöpfung, hektischem Fieber, Colliquationen [2]).

6. Die Resultate der chemischen Untersuchungen sind noch sehr mangelhaft, namentlich in Bezug auf die Blutbeschaffenheit; nach Müller bestehen die melanotischen Krebse aus Eiweiss, wie die andern.

7. Bei weitem vollständiger ist die microscopische Anatomie, woraus hervorgeht, dass die melanotischen Geschwülste mit den Krebsen u. A. einer- und mit dem gewöhnlichen körnigen Pigmente andrerseits durchaus übereinstimmen. Muller [3]) hat Pigmentzellen darin gefunden, meistens ovale und runde, aber auch längliche, geschwänzte und in Fäden auslaufende, von gelber und dunkelbrauner Farbe, mit deutlichen Kernen und Kernkörperchen, und 0,001 bis 0,00036 P. Z. gross; zuweilen fehlten die Zellen und die freien Pigmentkörnchen zeigten Molecularbewegung. — Aus eigener Erfahrung kann ich folgende Untersuchungen mittheilen, die zwar an Weingeistpräparaten gemacht wurden, aber nichts desto weniger ein positives Resultat gaben.

Melanotische Geschwülste der Lunge, als discrete Knoten von Erbsen- bis Nussgrösse durch die ganze Substanz zerstreut. Einzelne zeigten auf dem Durchschnitt eine durchaus schwarze Farbe, andere nur an einzelnen Stellen, andere mehr eine bräunliche; daneben viele ganz ungefärbte. Sie bestanden ohne Ausnahme aus den bekannten runden, eckigen, spindelförmigen und geschwänzten Exsudatzellen mit Kernen, farblos oder mit mehr oder weniger, theils um die Kerne gelagerten, theils an der Peripherie zerstreuten, Pigmentkörnchen; ausserdem zahlreiche schwarzbraune Körnerhaufen, die nicht als Zellen zu erkennen waren, und freie Körnchen, die einzeln blässer erschienen, als in Haufen oder Zellen. Die Nüancen gingen von Gelbbraun bis in Schwarzbraun; an Grösse stimmten sie mit den gewöhnlichen einfachen und zusammengesetzten Entzündungskugeln überein. Chlor entfärbte, aber nicht vollständig. Die farblosen Knoten unterschieden sich von den gefärbten nur durch den Mangel des körnigen Pigments.

Melanose des Bulbus von der Grösse eines Gänseeies und teigiger Consistenz, die sehr ausgedehnten, aber nirgends durchbrochenen Augenhäute mit einer gleichförmig schwarzen bröckligen Masse gefüllt, die sich nach hinten längs des Sehnerven in die Orbita fortsetzte, enthielt die gewöhnlichen Exsudatzellen, wenige Faserzellen, freie Kerne und Pigmentkörnchen; die Hauptmasse aber bildeten grosse schwarzbraune Kugeln (Fig. 25), den Entzündungskugeln ähnlich aus Körnern zusammengesetzt, bei weitem grösser, als die blassen Exsudatzellen, und zum Theil mit einem deutlichen, hellen, runden oder ovalen Kerne (a) versehen, der an der Peripherie in die Körnermasse eingebettet oder prominirend, an noch andern central sass. An ein-

---

[1]) Schilling, p. 12, der auch bei demselben Menschen flüssige und feste Melanosen fand

[2]) Vgl. u. A. die Krankengeschichten bei Schilling.

[3]) Geschwülste, p. 18.

zelnen gelang es mir, eine Zellmembran wahrzunehmen, und zwar dann, wann sie nicht vollständig mit Körnern angefüllt war (c) oder wenn sie sich zur Faser verlängerte (b). Die meisten Kugeln waren so compact und abgerundet, dass Membran und Kerne entweder fehlten oder nicht zu entdecken waren. Beim Drucke zerstreuten sich die einzelnen Körner, hielten aber immer in einzelnen Klümpchen zusammen, wobei dann mitunter auch ein Kern zum Vorschein kam. — Dass nicht alle diese Kugeln wirkliche Zellen waren, schliesse ich besonders daraus, dass viele dem Drucke leichter nachgaben als die notorischen Zellen, und an der Peripherie kein glattes, wie diese (c), sondern ein körniges Ansehen hatten (a); eben so muss ich annehmen, dass einige derselben einen Kern, aber keine Membran hatten; nie aber vermisste ich den Kern, wenn die Membran sichtbar war. Chlor entfärbte vollständig.

Melanotische Geschwülste im Herzen und in den Ovarien, derselbe Fall, von dem Schilling Krankengeschichte und Abbildung gegeben. Das etwa zwölf Jahre alte Präparat (im Züricher Museum) enthält die beschriebenen Körnerhaufen und Kugeln und wahre Pigmentzellen nebst freien Kernen und Pigmentkörnen in ein fasriges (macerirtes) Gewebe eingestreut. Eine microscopische Untersuchung hatte Schilling nicht angestellt.

Ganz übereinstimmende, wiewohl weniger instructive Resultate erhielt ich an mehrern andern, minder gut conservirten Präparaten aus verschiedenen Organen.

Genese des körnigen Pigments.

Fassen wir alle in der bisherigen Darstellung gegebenen Thatsachen und namentlich die Uebergänge von der physiologischen zur pathologischen Pigmentbildung ins Auge, und ziehen wir vorläufig die von Gallenfarbstoff herrührenden Färbungen, worüber die anatomischen Nachweise noch fehlen, davon ab, so wird kein Zweifel darüber obwalten, dass allen übrigen dieselbe Materie zu Grunde liege, und dass diese keine andere sei, als das Blut und zwar der färbende Bestandtheil desselben. Diese Ansicht ist uralt und u. A. von Heusinger [1]) weitläufig erörtert und mit Gründen belegt worden. Daselbst sind auch die übereinstimmenden Lehren von Breschet, Laennec, Cruveilhier angeführt und die betreffenden Stellen citirt; es wird dabei besonders das Vorkommen melanotischer Massen in den Blutgefässen hervorgehoben. Derselben Ansicht ist Schilling [2]); die Fälle, in denen Rokitansky den directen Uebergang von Blut in Pigment beobachtet, sind schon oben angeführt, wo auch die Identität des Lungenpigments mit dem übrigen körnigen Pigmente nachgewiesen wurde. — Sehr verschieden sind dagegen die Meinungen über das Wesen der Pigmentbildung; sie lassen sich aber auf zwei Hauptpuncte zurückführen, nämlich eine unvollkommene Dephlogistisirung des im Blute enthaltenen Kohlenstoffs und eine daher rührende erhöhte Venosität. Diese Ansicht vertheidigt namentlich Heusinger; man

---

[1]) p. 187, 90, 96.

[2]) p. 31.

wusste noch nicht, in welchen Verbindungen der Kohlenstoff im thierischen Körper enthalten ist und dass er nie isolirt vorkömmt. Auch Schilling spricht noch von dem Kohlenreichthum des Pigments und sucht insbesondere die Melanose der Lunge in einer gehinderten Respiration und Oxydation; er führt aber selbst an [1]), dass sich eine erhöhte Venosität nicht bei allen Melanosen nachweisen lasse und dass die betreffenden Individuen früher ganz gesund gewesen. Er ist daher geneigt, in vielen Fällen eine vicarirende Secretion anzunehmen, besonders im höheren Alter, wenn die Haare weiss werden und die Pigmentirung auf der Körperoberfläche sich vermindert, was nicht ganz richtig ist, da alte Leute meist eine dunkle Hautfarbe haben; ausserdem sollen sich Melanosen, besonders Geschwülste, vorzugsweise bei leucopathischen Thieren finden. Als disponirende Momente werden angeführt: Dunkelheit, feuchte Luft, Schlaf, weibliches Geschlecht, Greisenalter, deprimirende Affecte, gewisse Gase und Gifte etc. Alle diese Dinge sind ohne Zweifel von Wichtigkeit in Bezug auf die zu Grund liegenden physiologischen und pathischen Processe; man hat aber damit offenbar nur entferntere Ursachen im Auge gehabt. Es handelt sich darum, den anatomischen und chemischen Zusammenhang herzustellen.

Die neuere pathologische Anatomie hat nachgewiesen, dass alle Pigmentablagerungen Producte und Begleiter der grossen Factoren der Krankheit überhaupt, der Hyperämie, Stase, entzündlichen Exsudation und der Extravasation sind. An allen Orten, wo eine Secretion, sei es auf dem normalen Ernährungswege oder auf dem entzündlichen (präcipitirten), Statt findet, können neben den übrigen Bestandtheilen des Blutes auch freier Blutfarbstoff und ganze Blutzellen abgesetzt werden (mit jeder entzündlichen Exsudation ist Zerreissung von Capillargefässen verbunden [2]). Dieser exsudirte Blutfarbstoff erleidet, je nachdem er in Berührung mit der Atmosphäre oder andern Secreten kömmt, chemische Veränderungen, die seine Farbe modificiren, und wird in den Organisationsprocess mit hineingezogen, ohne ein wesentlicher Bestandtheil des zu bildenden Gewebes zu sein. Je nach der Organisationsstufe des letztern wird man ihn daher bloss imbibirt oder an Elementartheile (Körnchen) gebunden oder in Zellen eingeschlossen finden. Sein Auftreten wird um so distincter sein, je mehr Farbstoff exsudirt wurde; daher spielt er seine Hauptrolle in blutreichen Organen, Extravasaten, apoplectischen Heerden. Ausserdem ist aber seine allgemeinste und häufigste Gönnerin die chronische Stase, und zwar in der Art, dass jede chronische Stase mit Pigmentbildung verbunden ist, wie umgekehrt in vielen Fällen von abgelagertem Pigment rückwärts auf einen chronischen Exsudationsprocess geschlossen werden kann. Als entferntere Ursachen müssen desshalb alle Momente angesehen werden, die im Stande sind, eine chronische Stase oder eine Hämorrhagie zu Stande zu bringen; sie sind daher fast so mannigfaltig, als es Krankheitsursachen gibt, oder, mit andern Worten, als Organe und Gewebe durch die Lebensreize (Müller) einseitig affizirt werden können.

Die hier ausgesprochene Ansicht, dass nämlich das körnige Pigment im normalen und anomalen Zustande wesentlich ein und dasselbe sei, und dass es seine Entstehung dem Blute, insbesondere einer Veränderung des Blutfarbstoffs, verdanke, erhält ihre vollkommene Bestätigung

---

[1]) p. 34.

[2]) Vogel, im Handwörterbuch der Physiologie, p. 315.

und Begründung durch die specielle Entwicklungsgeschichte, deren Darstellung ich im Folgenden versuchen werde.

Entwicklungsgeschichte.

Sie zerfällt in zwei Theile: die Entstehung der Pigmentkörnchen und die der Pigmentzellen.

Die Pigmentkörnchen können möglicherweise eines dreifachen Ursprungs sein; sie sind entweder:

1. festgewordener, reiner Blutfarbstoff; oder
2. der Farbstoff ist an ein festes Constituens (Fett, Eiweiss, Fibrin) gebunden; oder
3. die Pigmentkörnchen sind die veränderten Blutzellen selbst.

Die erste Vermuthung wird durch die einfache Thatsache widerlegt, dass Chlor allen normalen und pathologischen Pigmentkörnchen ohne Ausnahme die Farbe entzieht, ohne dass Grösse, Form und Molecularbewegung im Geringsten leiden. Ich gehe demnach gleich zur Darstellung der zweiten factisch richtigen Entwicklungsweise über und werde am Schlusse die Gründe angeben, die für und gegen die Annahme des dritten Ursprungs neben dem zweiten sprechen.

Ich glaube nicht besser hier zu Werke zu gehen, als indem ich directe Beobachtungen voranstelle, die nämlich, welche die erste Idee zu dieser ganzen Theorie gegeben. Es betrifft zwei Fälle von Apoplexia sanguinea, die kürzlich in der Zeitschrift für rationelle Medicin 1844, Heft II p. 236, von Prof. Henle beschrieben wurden, welcher letztere die Güte hatte, mir die frischen Präparate zu eigner Benutzung zu überlassen. Was ich daran gesehen habe, ist Folgendes: Der eine lehrreichste Fall war ein Gehirn mit drei Apoplexien von verschiedenem Alter, die nach der Krankengeschichte ein Jahr, vier Monate und wenige Tage vor dem Tode erfolgt waren; die jüngste befand sich im kleinen Gehirn, die zweite in der Peripherie der linken Hemisphäre des grossen Gehirns, die älteste über dem linken Ventikel, alle etwa von der Grösse einer welschen Nuss. Der jüngste Heerd war von einem frischen Blutcoagulum von schwarzrother Farbe gebildet und enthielt nur geronnenen Faserstoff und normale Blutzellen; die angrenzende Hirnsubstanz bot eine zerrissene, schmierige Oberfläche von rother Farbe, die sich nach der Dicke hin in Gelb verlor. Der zweite Heerd stellte eine compactere Cyste dar, deren Wänden ein braunrothes, zähes, klebriges Coagulum anhing; die Hirnsubstanz war bräunlich missfärbig, in der Tiefe gelblich, übrigens fester als im jüngsten Heerd. Das Coagulum und die angrenzende Hirnsubstanz enthielten eine Menge deutlich erkennbarar, aber eigenthümlich geformter Blutzellen und zahlreiche Gluge'sche Entzündungskugeln. Die Blutzellen hatten nämlich dieselbe Form, die sie nach Behandlung mit sehr concentrirten Salzlösungen und beim Vertrocknen annehmen; sie waren corrugirt, eckig, platt und am Rande mit Pünktchen oder Knötchen von dunkler Farbe besetzt. Sie schienen den grössten Theil ihres Farbstoffs bereits abgegeben zu haben, denn die Farbe der Hirnsubstanz, besonders in der Tiefe, rührte offenbar theilweise von imbibirtem Farbstoff her, wie man an einzelnen Partikeln Hirnmasse unter dem Microscop wahrnehmen konnte. Jene zahlreichen, im Coagulum und in der benachbarten Hirnsubstanz enthaltenen, Entzündungskugeln, d. h. Haufen, Klumpen oder Kugeln aus kleineren

Körnern oder Tröpfchen gebildet (Fig. 24 a), fielen besonders durch ihre Farbe auf; einige waren wie gewöhnlich farblos oder gelblich, andere röthlich, röthlichbraun und schwarzbraun in allen Uebergängen; beim Drucke zerfielen sie in eine Schichte farbloser, gelblicher oder brauner runder Körner, die nicht zusammenflossen, aber durch ein besonderes Cement zusammengehalten waren, so dass nur einzelne Körner von der Peripherie weggespült wurden und die übrigen auch nach der vollständigen Zerstörung der Kugel in kleinern unregelmässigen Häufchen zusammen hielten; die blässesten zertheilten sich offenbar am leichtesten. Bei weitem das Merkwürdigste war mir aber, dass in einzelnen Kugeln sich beim Drucke mitten unter den ausgebreiteten Körnern ein deutlicher, wasserhell durchscheinender, schwach granulirter, runder oder ovaler Kern von 0,0029‴ bis 0,0037‴ zeigte, also doppelt bis vierfach so gross als die einzelnen Körner. Diesen Kern fand ich ohne Unterschied an ganz gewöhnlichen blassen und an gefärbten Kugeln; bei weitem die Mehrzahl jedoch enthielt bestimmt keinen Kern, so wenig als ich an irgend einer eine Membran entdecken konnte. — Die dritte apoplectische Cyste endlich enthielt gar kein Coagulum mehr, sondern eine klare gelbe Flüssigkeit; die Wände waren glatt, pulpöszähe, von bräunlichgrauer, stellenweise schwärzlicher Farbe, weiterhin in die Substanz hinein gelblich und gelbröthlich; von Blutzellen weder in der Flüssigkeit noch in der Hirnsubstanz eine Spur, in beiden dagegen eine Masse bräunlichschwarzer, beim Druck in einen Haufen feiner runder Körner zerfallender, Kugeln (Fig. 24). Sehr viele derselben enthielten einen runden oder ovalen, wasserhellen Kern, meistens an der Peripherie in die Körner halb erhoben eingebettet (c) und durch Druck isolirbar. An einigen schien sich eine glatte, helle Membran vom Kerne zu beiden Seiten herab über die Kugel zu verbreiten (e); in andern Fällen umgab eine deutliche Membran einen Kern und wenige Körnchen (d), d. h. sie waren ächte Pigmentzellen, und zwar waren die mit Membranen versehenen immer die dunkelsten. Die Mehrzahl freilich enthielt weder Membran noch Kern und kam sonach durchaus mit den in der zweiten Cyste befindlichen dunkelgefärbten Entzündungskugeln überein. Einige Mal traf ich auch einen freien Kern mit einigen anhängenden Pigmentkörnchen (b), und obgleich diess sehr leicht Kunstproduct gewesen sein kann, überzeugte ich mich doch, dass die Membran oft fehlte, wo sich ein Kern zeigte, nie aber umgekehrt der Kern, wenn die Membran vorhanden war. — Neben diesen Kugeln schwammen eine Menge der Körner, aus denen die ersteren gebildet waren, den gewöhnlichen Pigmentmolecülen an Form und Farbe ganz gleich, doch im Ganzen etwas grösser. — — Der zweite berührte Fall, eine alte Cyste im kleinen Gehirne, stimmte in jeder Hinsicht mit der zuletzt beschriebenen überein und zeichnete sich besonders durch ihren Reichthum an ausgebildeten, schönen Pigmentzellen mit Kernen aus. Auch hier wie im vorigen Fall von Blutzellen oder gewöhnlichen blassen Entzündungskugeln keine Spur mehr. — Sämmtliche gefärbte Materien wurden von Chlor gebleicht.

Nach dieser Darstellung der reinen Beobachtung glaube ich zunächst die Annahme gerechtfertigt, dass hier wirklich verschiedene Entwicklungsstufen eines und desselben Processes, nämlich des apoplectischen Extravasats, vorlagen. In dieser Voraussetzung ist es nicht schwer, den Vorgang in seiner Gesammtheit herzustellen, wenn gleich viele Mittelglieder, namentlich die chemischen, fehlen werden. — Im ausgetretenen stagnirenden Blute wird sogleich das normale Verhältniss der Exosmose und Endosmose aufgehoben; das Serum vermischt sich mit dem Zellen-

inhalte, der Blutfarbstoff tritt ganz oder zum Theil aus und färbt durch Imbibition alle umgebenden Theile; zugleich gerinnt der Faserstoff und scheidet das Serum ab. Nun beginnt die Resorption und zwar zuerst des ausgepressten Serums, das Coagulum wird trocken, wobei die Blutzellen nach physikalischen Gesetzen ihre runde und platte Form in die eckige und knotige verändern, in welcher sie in Folge einer weitern, unbekannten, chemischen Umwandlung auch dann verharren, wenn in Folge der fortgesetzten Endosmose frisches Serum austritt. (Sie sind in Essigsäure nicht mehr löslich.) Nachdem der ergossene Faserstoff wieder in den löslichen Zustand übergegangen, wie es bei allen Exsudaten, z. B. in der Lösung der Pneumonie, bei der Erweichung der Tuberkel, bei der Organisation der übrigen, nachgewiesen ist, beginnt ein neues Stadium der Resorption, nämlich die des Faserstoffs selbst. Ein Anfang zur Organisation zeigt sich in der Bildung der Gluge'schen Entzündungskugeln, die ebenfalls in allen Exsudaten und plastischen Flüssigkeiten, z. B. in der Milch, vorkommen und die spätern Metamorphosen einleiten. Mit diesen Entzündungskugeln, einfachen und zusammengesetzten, ist aber der Anfang der Pigmentbildung gegeben; sie werden von dem freien Blutfarbstoff, wie alle vorhandenen Gewebe, wahrscheinlich durch blosse Imbibition, gefärbt und stellen so jene dunkeln Körnerhaufen und Kugeln dar, die ich in der zweiten und dritten Cyste beschrieben; die verschiedenen Nüancen in der Färbung entsprechen den Metamorphosen des Blutfarbstoffs und es sind demnach die schwärzesten die ältesten. Während dieser Zeit geht der Resorptionsprocess fort; der Inhalt der Cyste wird immer seröser, indem das Plasma des Extravasats theils wirklich aufgesogen, theils zur weitern Organisation der Entzündungskugeln verwandt wird. Nach dieser Zeit scheinen auch die bis dahin unveränderten Blutzellen zu verschwinden. — Das weitere Schicksal der so gebildeten Pigmentkörner und namentlich die Bildung von Pigmentzellen verlasse ich für einen Augenblick, um einigen Einwänden zu begegnen, die der eben entwickelten Theorie gemacht werden könnten.

Der erste Einwand betrifft die Identität der beschriebenen Gebilde. Dass ich aber die blassen und gefärbten Körnerhaufen Entzündungskugeln genannt habe, geschah in der Ansicht, dass diese einfachen und zusammengeballten Elementarkörner in allen Exsudaten dieselben sind; sie können nämlich möglicherweise nur aus Eiweiss, Faserstoff, Käsestoff oder Fett bestehen, oder sehr wahrscheinlich aus einer Combination beider in der Art, dass eine proteinhaltige Hülle einen Fetttropfen umschliesst und consolidirt [1]; dass aber die gefärbten ursprünglich blass gewesen, ergibt sich, abgesehen von den vorhandenen Uebergängen, daraus, dass sich in der zweiten Cyste viele blasse, in der dritten aber nur gefärbte fanden. Wollte man auch die blassen wieder untergehen, die gefärbten später auftreten lassen, so wäre damit im Wesentlichen des Vorgangs nichts geändert. Dass die Färbung von Haematin herrühre, schliesse ich daraus, dass die angrenzende Hirnsubstanz ganz ähnlich gefärbt war; doch erreichte die Farbe nirgends die Intensität wie an den Kugeln, und es muss daher die chemische Umänderung in dieser Form begünstigt sein. Dass ich endlich die letzten Glieder in dieser Reihe als wirkliche Pigmentzellen genommen, wird durch ihre morphologische Uebereinstimmung mit physiologischen und pathologischen Pigmentzellen so lange gerechtfertigt, als überhaupt nicht ein durchgreifender

[1] Henle, p. 163.

chemischer Unterschied zwischen normalem und anomalem Pigment nachgewiesen ist. Alle diese Fragen sind nur durch die chemische Analyse zu entscheiden, die freilich noch fast Alles zu wünschen lässt. Ich habe das Wichtigste davon und einige eigene Versuche in einem besondern Abschnitte am Schlusse dieser Schrift beigefügt, und führe hier nur vorläufig an, dass ihre Resultate der entwickelten Ansicht im Allgemeinen nicht widersprechen, sie im Einzelnen aber bestätigen.

Einen wichtigern Einwurf begründet das Verhalten der vorhandenen Blutzellen. Henle spricht [1]) von einzelnen, unregelmässigen, eckigen, glänzenden Körperchen, die auch in Klümpchen zusammengeballt vorkamen und die er für veränderte Blutzellen hält; ich gestehe, dass ich wenigstens in der dritten Cyste nichts der Art wahrgenommen und dass auch in der zweiten mir solche Klumpen von Blutkörpern entgangen sind. Jedenfalls darf ich erklären, dass derselbe nicht so verstanden sein will, als leite er alle jene Kugeln und noch weniger die Pigmentzellen von zusammengeballten Blutzellen her; die Zahl der letzteren sei sehr gering und wohl von den Entzündungskugeln zu unterscheiden gewesen. Wenn aber auch in diesem Falle die Rolle der Blutzellen keine wesentliche war, so hat doch ihr ganzes Verhalten so viel Eigenthümliches, dass eine kurze Betrachtung gerechtfertigt scheint, die freilich um so ungenügender ausfallen muss, je mehr es hier an frühern Beobachtungen fehlt.

Ueber die Lebensdauer der Blutzellen innerhalb der Circulation ist, abgesehen davon, dass ihre Zahl in einigen Krankheiten vermindert ist, nichts bekannt; gewiss ist aber, dass eine beständige Regeneration Statt findet, die eine entsprechende Involution voraussetzt. Ueber ihr Verhalten ausser der Circulation weiss man, dass sie u. A. gegen Wasser sehr empfindlich sind; sie werden darin blass, klein, unsichtbar, aber nicht sogleich aufgelöst, denn man kann sie durch Jod wieder sichtbar machen; auch durch Zusatz von Salzen lassen sie sich oft wieder herstellen, ja Henle [2]) hat dieselbe Blutzelle mehremale hinter einander platt und wieder rund gemacht. Es ist ferner bekannt, dass chemische Agentien, besonders Sauerstoff und Kohlensäure, sich mit dem Inhalte der Zellen verbinden, ohne ihre Form zu verändern; andere bringen denselben zum Gerinnen, ohne die Membran zu zerstören, wie Chlor, Mineralsäuren; Müller [3]) endlich gibt an, dass sie beim Durchgang durch enge Capillargefässe, wenn Stockungen eintreten, sich verlängern, mannigfache Formen annehmen und gleichsam durchwinden. — In pathologischer Hinsicht habe ich zwei Beobachtungen angeführt, wo sich die Blutzellen, wiewohl formell und chemisch verändert, in einem mehrwöchentlichen Exsudate auf dem Peritoneum und in dem vier Monate alten apoplectischen Extravasate erhalten hatten. Dr. Zwicky, auf dessen ausführliche, in der Kürze erscheinende Abhandlung ich hier verweisen muss, hat sie sogar in einem 2½ Jahre alten Blutpropf aus der Cruralarterie eines Amputirten deutlich erkannt. Alle, die ich sah, hatten die eckige, mit Knötchen besetzte Form, oft noch mit dem centralen Eindruck, und die Unlöslichkeit in Essigsäure gemein.

Alle diese Thatsachen sprechen für eine grosse Lebenszähigkeit der Blutzellen, und hält

---

[1]) a. a. O.

[2]) Allg. Anat., p. 434.

[3]) Physiol. 1841, Bd. I, p. 102.

man damit zusammen, dass an den meisten Orten, wo sich Pigment bildet, namentlich in entzündlichen Exsudaten, auch Blutzellen austreten, und dass Laennec u. A. melanotische Masse (d. i. verändertes Blut) schon in den Gefässen angetroffen haben; erwägt man insbesondere, dass in dem oben beschriebenen Fall die Blutzellen auf einer Stufe verschwanden, wo deutliche Pigmentzellen auftraten, — so scheint ihnen allerdings ein grosser Antheil an der Pigmentbildung zu gebühren. Man müsste dann annehmen, dass die einzelne Blutzelle durch Einschrumpfen ihr Volumen verändere, neuen Farbstoff anziehe und so zum Pigmentkorn werde. Gegen diese Annahme sprechen aber folgende Gründe:

1. Eine solche Reduction und Umwandlung einer Zelle in ein Korn entbehrt in der thierischen und pflanzlichen Natur bis jetzt jeder Analogie.

2. Es fehlt der Nachweis der erforderlichen Uebergangsstufen; alle bis jetzt beschriebenen, veränderten Blutzellen waren grösser, als die grössten Pigmentkörner, ja fünf- bis zehnmal so gross, als die kleinen, mit Molecularbewegung versehenen.

3. Alte veränderte Blutzellen werden nicht dunkler, sondern ganz farblos durch Abgabe des Haematins.

4. Dieselben werden mit zunehmendem Alter nicht rund, sondern eckig und mit Knötchen besetzt (welche letzteren allerdings eine sehr dunkle Farbe haben und den Rest des Zellenfarbstoffs zu enthalten scheinen).

5. Die lange Existenz in demselben Zustand (Zwicky's Fall nach 2½ Jahren) im Vergleich mit der viel raschern Entwicklung des Pigments macht es wahrscheinlicher, dass eine endliche Auflösung der unveränderten Blutzellen, denn eine weitere Organisation Statt finde.

6. Nicht in allen Fällen, wo sich Pigment bildet, kann ein Austritt von Blutzellen angenommen werden, z. B. im Lungenparenchym, auf der Choroidea, in den physiologischen Fällen (d. i. auf dem gewöhnlichen Ernährungswege) überhaupt.

7. Lässt sich auf diese Weise nie die Entstehung einer Pigmentzelle erklären, wenn man nicht annehmen will, dass sich ein Zellmembran um einen Haufen vorhandener Zellen bilde, wozu ebenfalls jede Analogie fehlt.

Die fünf ersten Punkte sprechen gegen jede, die beiden letztern nur gegen eine ausschliessliche Bildung der Pigmentkörner aus Blutzellen. Eine Vermittlung bietet sich durch eine Vermuthung von Ascherson [1]). Nach ihm sind nämlich jene Knötchen oder Perlen am Rande der vertrocknenden oder corrugirten Blutzellen nichts anderes, als kleine Oeltropfen, die entweder durch Zusammenziehung der Bläschenmembran oder durch die Endosmose einer andern Flüssigkeit ausgestossen werden, sich ablösen und weiter entwickeln können. Zur Unterstützung dieser Theorie, abgesehen von ihren chemischen Vorzügen, worauf ich unten zurückkomme, kann ich anführen, dass z. B. in dem peritonealen Exsudate und in der Umgebung der Typhusgeschwüre die feinsten Granulationen und Pigmentkörner genau die Grösse und Farbe jener Knötchen und Perlen hatten. Dagegen wurden diese in dem apoplectischen Extravasate von den einfachen Entzündungskugeln und Pigmentkörnern um das Mehrfache übertroffen; nach Ascherson wäre allerdings ein secundäres Wachsthum möglich, was aber an den Pigmentkörnern, auch

[1]) Müllers Archiv 1840, p. 65.

vorausgesetzt, dass sie Bläschen wären, noch nie wahrgenommen wurde. Die Theorie entfernte sich hier wohl weiter von der Erfahrung, als sich in Naturwissenschaften rechtfertigen liesse. — Ehe demnach weitere und vollständigere Beobachtungen über das Schicksal ausgetretener Blutzellen vorliegen, hoffe ich mit der gegebenen Entwicklungsgeschichte des Pigments aus den gewöhnlichen Entzündungskugeln auszureichen.

Die zweite zu erörternde Frage betrifft die Entstehung einer Zellmembran, der Pigmentzelle, und zwar fragt es sich, ob sich das Pigment innerhalb oder ausserhalb der Zellen bilde? mit andern Worten, ob die Zellmembran oder das Pigment früher existire? Sämmtliche bekannte Thatsachen sprechen für die zweite Entstehungsweise.

Nach Valentin [1]) entsteht die Pigmentschicht auf der Choroidea, indem zuerst Zellkerne erscheinen, um welche sich die Pigmentkörner anlagern, was schon vor der zehnten Woche beim Embryo geschieht. Valentin spricht nicht von einer Zellmembran; man muss daher annehmen, dass in dieser Zeit noch keine vorhanden ist; ihre spätere Bildung kann aber nur um die vorhandenen Körner geschehen. — Bei einem drei Zoll langen Kalbsfötus fand ich in der Pigmentschicht hie und da eine deutliche Abgrenzung eckiger Formen durch helle Linien, wie beim Erwachsenen, im Ganzen aber nur eine Menge Kerne sehr regelmässig in eine gleichförmige Pigmentmasse eingestreut, und trotz aller Sorgfalt gelang es mir nicht ein einziges Mal, notorische Zellen zu isoliren, obgleich die einzelnen Kerne immer mehr oder weniger anhängende Pigmentkörnchen mit sich führten. Unter dem Pigment lagen zahlreiche, freie, runde und ovale Kerne, die durch ein zähes Bindemittel verbunden waren. — Ein vier Zoll langer Schweinefötus dagegen hatte sehr schöne polyedrische, isolirbare Zellen mit Kernen. — Beim Erwachsenen findet man sehr häufig auf der Choroidea Kerne inmitten von Pigmentklümpchen, nie aber leere Zellen mitten unter den wahren Pigmentzellen, obgleich beim Menschen und bei manchen Thieren, namentlich im Centrum der Choroidea, die Menge des Pigments constant gering ist (s. oben). Solche leere Zellen müssten sich aber allenthalben finden, wenn die Bildung des Pigments innerhalb der Zellmembranen Statt fände.

Die Bildung der Epidermis geht bekanntlich von unten nach oben; die des Pigments an dieser Stelle beginnt immer in der untersten, zellenlosen Schicht der Kerne; es bekleidet dieselben und geht später nach oben mit in die Zellen ein, und auf dieser Stufe, und zwar in den Zellen selbst, oft wieder unter, wozu im Obigen mehrere Belege enthalten sind.

In der Cutis der Cephalopoden geschieht die Entwicklung der Pigmentflecken nach Kölliker [2]) dadurch, dass sich die Pigmentkörnchen um die Embryonalzelle (den Zellenkern) anlegen, ohne von einer wahrnehmbaren Membran umgeben zu sein. Dass eine solche aber im erwachsenen Thiere vorhanden ist, ist ihm nach neueren Beobachtungen [3]) zur Gewissheit geworden; nach meinen Untersuchungen an Thieren, die in Weingeist gelegen, kann ich nicht an ihrer Existenz zweifeln.

[1]) Entwicklungsgeschichte, p. 194.

[2]) Entwicklungsgeschichte der Cephalopoden. Zürich 1844. p. 71.

[3]) Er sah eine Membran mit doppelten Conturen um die ganz ähnlichen Pigmentflecken einer neuen Hectocotyle.

Evidenter tritt Alles diess bei den pathologischen Neubildungen hervor, und ich kehre zu den oben verlassenen Fällen von apoplectischen Extravasaten zurück. Die jüngsten (blassen) Entzündungskugeln enthielten selten einen Kern, nie eine Membran; die ältern (gefärbten) hatten öfter Kerne; die meisten Membranen nebst Kernen aber fanden sich an den ältesten, am intensivsten gefärbten. Es hatten sich demnach in jenen Entzündungskugeln später Kerne und um sie zuletzt Membranen gebildet. Ich halte diese Beobachtung allein für so schlagend, dass ich kaum erwähnen zu müssen glaube, dass sich dieselben Uebergänge in der beschriebenen Melanosis bulbi fanden, und dass endlich in den gewöhnlichen Exsudaten oft und schon in früherer Zeit Pigmentkörner und Klümpchen, viel seltener aber Pigmentzellen vorhanden sind, am häufigsten daher in den Lungen, wo die Pigmentbildung perennirt.

Die Frage fällt zusammen mit der in der neuesten Zeit zur Controverse gewordenen nach der Entstehung der Entzündungskugeln. Nach der übereinstimmenden Ansicht aller Autoren [1]) erscheinen in jedem plastischen Exsudate zuerst die bekannten Elementarkörnchen (Granulationen, einfache Gluge'sche Entzündungskugeln); diese bilden (einzeln oder zu mehreren) die Anlage für den Zellkern, in Haufen vereinigt aber die zusammengesetzten Entzündungskugeln. (Dass diese aus den Kernen aufgelöster Blutzellen bestehen, wie Gluge meinte, ist längst widerlegt [2]).) Später treten Eiterkörper und Körnchenzellen auf, d. h. es legen sich um jene Kerne sowohl als um die zusammengesetzten Entzündungskugeln Membranen, nachdem sich, wenigstens nach meinen Beobachtungen, in den letztern vorher ein Kern gebildet. — Warum in einzelnen Fällen vorzugsweise Eiterzellen, in andern Körnchenzellen auftreten, habe ich hier nicht zu erörtern; gewiss ist, dass die einfachen Entzündungskugeln in keinem Exsudate ganz fehlen, und dass Körnchenzellen und gewöhnliche Exsudatzellen häufig zusammen gefunden werden, wie namentlich in jenem Fall von Melanosis bulbi, wo die Körnerhaufen mehremal so gross waren, als die blassen Zellen, und gewiss nicht aus den letztern hervorgegangen waren. Eben so müssig scheint die Frage, ob die Kernkörperchen und die einfachen Entzündungskugeln wirklich identisch sind, wenigstens so lange die chemische Beschaffenheit unbekannt ist. Beide sind jedenfalls die ersten Gestaltungen in allen Exsudaten und ohne Zweifel solide Körper. — Die Umwandlung der Körner in Pigment und der Kugeln in Pigmentzellen erscheint endlich ganz zufällig und, nächst der Bildung der Entzündungskugeln überhaupt, von der An- oder Abwesenheit freien Blutfarbstoffs abhängig, daher man sie auch nicht in allen Exsudaten findet.

Dieser Lehre gegenüber steht allein Vogel [3]) mit der Behauptung, dass sich die Körner innerhalb einer Zelle bilden und durch Resorption der Membran (sammt dem Kerne) erst frei werden. Wegen der Beobachtungen, worauf sich diese Annahme stützt, verweist Vogel auf seine pathologische Anatomie, die noch nicht erschienen ist; doch dürfte auch jetzt schon folgende Betrachtung nicht ungegründet sein. Dass sich Körner in Zellen bilden, ist a priori nicht zu bezweifeln und durch hinreichende Thatsachen belegt (Chlorophyll der Pflanzen, Dotterkörner beim Thier); eben so gewiss ist, dass es transitorische Zellen gibt, d. i. solche, die nur vor-

[1]) Vgl. Henle's Jahresbericht in der Zeitschrift für ration. Medicin, 1843, p. 199 ff.

[2]) Henle. Allg. Anatomie, p. 181.

[3]) Handwörterbuch der Physiol., p. 344.

handen zu sein scheinen, um einen zweiten Zellenbildungsprozess einzuleiten. Beides passt aber nicht auf die Entzündungskugeln. Bei weitem die grösste Mehrzahl derselben haben im Anfange weder Membran, noch Kern, und bilden compacte Körnermassen. Alle transitorischen Zellen stehen ferner in dem Verhältniss der Mutterzelle zur Tochterzelle, und man darf wohl, ohne sich teleologischen Ideen hinzugeben, zweifeln, dass eine Zellmembran nur desshalb untergehe, damit sich nach einer Weile um den ganzen unveränderten und unverminderten Inhalt (und zwar jetzt unabweislich nach der oben beschriebenen Weise) eine neue Membran bilde. Vogel, dessen Ansicht nur auf diese Weise mit andern Beobachtungen sich vereinigen lässt, macht dadurch den Process nur complicirter, ohne die secundäre Bildung einer Membran abweisen zu können, warum es ihm doch ohne Zweifel zu thun war. — Consequent musste er ausserdem annehmen, dass die freigewordenen einfachen und zusammengesetzten Entzündungskugeln einige Zeit nach Zerstörung der Membran und des Kerns ebenfalls sich auflösen und resorbirt werden. Dafür, dass ein vollständiger Zellenbildungsprocess Statt finde, nur um zum Zwecke einer späteren Resorption das Cytoblastem umzuwandeln, spricht allerdings eine grosse Analogie in dem Eiweisskörper der Pflanzensamen; allein die einfachen und zusammengesetzten Entzündungskugeln sind keineswegs so vergänglich, als es scheint; ich kann nur wiederholen, dass ich die ersteren in peritonealen Exsudaten und in den gelben Körpern noch nach Wochen und Monaten, nachdem die Organisation fast vollendet war, die letzteren aber in den apoplectischen Cysten noch nach einem Jahre wieder gefunden, obgleich hier ein bedeutender Resorptionsprocess Statt gefunden. (Die ältesten Cysten enthielten nur noch dünnes Serum.) Dass übrigens ein grosser Theil dieser Körner da, wo sie nicht zu Pigment oder Zellkernen verwandt werden, wieder untergehe, möchte um so weniger zu bezweifeln sein, da sie sich nach Vogel in der Regel noch in Aether lösen [1]). Schliesslich versteht sich von selbst, dass eine Annahme primärer transitorischer Zellmembranen sich nur auf den Nachweis der frühern Entwicklungsstufen, namentlich des Zellkerns, stützen kann, wobei wiederum die Elementarkörner nicht zu entbehren sind. Denn man kann sich wohl vorstellen, dass ein Tropfen Fett in einem Vehikel von Eiweiss sich mit einer festen Membran umgebe, nicht aber, dass ein fertiges Bläschen (sei es Kern oder Zelle) in einer Flüssigkeit wie ein Krystall anschiesse. — Die ganze Frage dreht sich zuletzt darum, ob sich Körner, die in einer plastischen Flüssigkeit schwimmen, zu einem Haufen verkleben können, oder nicht?

Für die im Obigen entwickelte, in pathologischen Geweben bis jetzt vereinzelte, Beobachtung sprechen die ausgedehntesten Analogien in der Entwicklungsgeschichte der Pflanzen und Thiere. Aus den Untersuchungen von Bergmann [2]), Bischoff [3]), Vogt [4]) und Kölliker [5]) über die Entwicklung des Eies und von Nägeli [6]) über die des Pollens geht, abgesehen von der noch schwebenden Controverse über die Herkunft der Kerne (Vogt's Keimzellen, Kölli-

[1]) a. a. O., p. 345.

[2]) Müllers Archiv 1841, p. 98 ff.

[3]) Entwicklungsgeschichte des Kaninchencies, p. 79 und 89.

[4]) Untersuchungen über die Entwicklungsgeschichte des Alytes, p. 10 ff.

[5]) Entwicklungsgeschichte der Cephalopoden, p. 126 ff.

[6]) Zur Entwicklungsgeschichte des Pollens bei den Phanerogamen. Zürich 1822. p. 30.

ker's Embryonalzellen), so viel hervor, dass eine gleichförmige Körnermasse, in der sich Kerne gebildet haben, in so viele Haufen oder Klumpen zerfällt, als Kerne vorhanden sind; ferner, dass sich um diese Klumpen später eben so viele Zellmembranen anlegen, die dann als wirkliche Körnchenzellen, ähnlich den Pigmentzellen, zu betrachten sind; endlich, dass der körnige Inhalt jener Zellen bei der Umwandlung in die speciellen Gewebe innerhalb der Membranen nach und nach verschwindet. — Die Bildung der Pigmentzellen unterscheidet sich hievon nur dadurch, dass dabei keine Furchung Statt findet; und nur der letzte Punct, nämlich das spätere Schicksal der Körner, bedarf noch einiger Worte. Man findet nämlich unter allen Körnchen- und Pigmentzellen solche, die sehr wenig Körnchen enthalten (Fig. 6 a, 16, 22, 24, 25). Nach Vogel wären dieselben junge Zellen, in denen sich erst weniger Körner gebildet haben; ausserdem ist noch eine doppelte Erklärung möglich: entweder sind die Körner zum Theil wieder resorbirt worden, oder die Membran enthielt von Anfang wenige Körner und ist ohne Veränderung des Inhaltes gewachsen; das eine geschieht offenbar auf der Negerhaut und in allen Fällen, wo nur die untern Schichten der Epidermis gefärbt sind; das andere ebenfalls in der Epidermis, wo nämlich alle Schichten gefärbt, die untersten Zellen aber die kleinsten und schwärzesten sind (Fig. 18 a, b, c). Ob die pigmentarmen Zellen der Lungen (Fig. 22), der Bronchialdrüsen (Fig. 23), der Melanose (Fig. 25) und der Apoplexie (Fig. 24 d) unter die zweite oder dritte Classe zu rechnen sind, kann ich nicht entscheiden; gewiss ist nur, dass sie sich im letzten Fall bloss in den ältesten Cysten fanden, demnach spätere Entwicklungsstufen sind. Damit stimmt auch überein, dass die Körnerzellen im Corpus luteum und in Exsudaten, die sich zu Fasern verlängerten, immer sehr pigmentarm waren. — Dagegen sprechen für eine secundäre Entstehung von Körnern innerhalb der Zelle die physiologischen pigmentirten Faserzellen, die meistens und zu allen Zeiten strotzend von Pigment gefunden werden und sogar sehr selten eine deutliche Membran erkennen lassen.

Diese Bildung einer Zelle „um den ganzen Inhalt", wie sie Nägeli genannt hat, scheint allerdings der von Schleiden und Schwann geschaffenen Zellenlehre zu widersprechen, aber sie scheint es auch nur und dient, wie ich glaube, den Gesetzen, die diese Männer auch von einem kleinern Gesichtskreise aus erschlossen haben, zur wesentlichen Ergänzung und neuen Begründung. Namentlich gilt Letzteres von der Bedeutung des Zellkerns. Nach ihnen bildet sich keine Zelle ohne Kern, und zwar der letztere immer vor der Zelle. Diess geschieht constant auch bei der Furchung des Dotters, und ich selbst habe Kerne ohne Membranen an den jüngern, nie aber an den ältern Kugeln Membranen ohne Kerne gefunden. Es geht daraus hervor: einmal, dass der Kern zur Zellenbildung unumgänglich nöthig ist, und das andere, dass seine Bedeutung nicht die ist, den physikalischen Anhaltspunct für eine Membran oder einen Haufen Körner zu bilden, sondern dass er zur Entstehung der ersteren, wie Schleiden ausgesprochen, vermöge seiner chemischen Kraft thätig ist, daher Kern und Zelle auch chemisch verschieden sind. Der Vorgang ist demnach überall insofern derselbe, als die Membranbildung immer um einen Kern Statt findet; dass sie in dem einen Falle zugleich um einen Haufen Körner geschieht, ist nicht wunderbarer, als die Entstehung einer Membran um einen Kern überhaupt.

Was endlich die Vermehrung der Pigmentzellen betrifft, so scheint diese, wie bei den meisten Geweben, von der primitiven (embryonalen) Weise abzuweichen. Es ist noch keine Fur-

chung bei Entzündungskugeln oder Spaltung der Kerne beim Erwachsenen nachgewiesen worden. In der Epidermis der Erwachsenen hat nur intercelluläre Zellenbildung Statt. (Fig. 29 sind Epidermiszellen von der Schnautze eines 13 Zoll langen Kalbsfötus abgebildet; ob aber die endogenen Bläschen (b) junge Epidermiszellen oder vergrösserte Kerne (a) sind, weiss ich nicht; sie enthielten keine Kernkörper; Essigsäure blieb ohne Wirkung.) Für eine andere Vermehrungsweise habe ich nur zwei vereinzelte, unvollständige Beobachtungen: beim Menschen (Fig. 8) und beim Pferde fand ich einzelne Pigmentzellen auf der Choroidea mit zwei isolirbaren Kernen; und an demselben Orte beim Hechte nicht selten dunkle Bläschen innerhalb der Pigmentzellen (Fig. 12, A, b), die ich aber der eigenthümlichen Zartheit dieser Gebilde und ihres zähen Inhalts wegen nicht isoliren konnte. Ich wage daraus einen Schluss um so weniger zu ziehen, als dieselben Verhältnisse, z. B. beim Dotter, in verschiedenen Thierclassen vielfach wechseln.

Chemische Thatsachen.

Unsere chemische Kenntniss des Pigments ist so mangelhaft, dass daraus kein genügender Schluss zu ziehen ist; ich habe es daher vorgezogen, die darauf bezüglichen Data hier zusammen zu stellen, statt sie mit den anatomischen Thatsachen zu vermischen. Eine Hauptschwierigkeit der Untersuchung liegt darin, dass man das körnige Pigment nie rein und unvermengt mit andern Substanzen erhält; von der Choroidea, wo es noch am leichtesten zu gewinnen ist, streift man immer nur Pigmentzellen mit ihren Kernen und dem übrigen Zellinhalte. Die älteren Analysen, bei Heusinger und Schilling angeführt, sind mit melanotischen Geschwülsten, farbigen Secreten etc. angestellt und für die Kenntniss des Pigments an sich unbrauchbar. Berzelius und nach ihm L. Gmelin haben zuerst das reine Augenschwarz untersucht, und ihnen verdanken wir fast Alles, was wir darüber wissen; sie beschränkten sich auf eine Reihe von Reactionen, zu denen Simon noch einige neue gefügt hat, worüber ich auf die betreffenden Werke verweise [1]). Eine Elementaranalyse hat neuerdings Scherer gegeben [2]); er hat, wie seine Vorgänger, die benutzten Augenhäute vorher in Wasser ausgezogen, wodurch aber gerade das erreicht wurde, was er vermeiden wollte, nämlich dass das ganze Gewebe von dem ausgezogenen Blute, vielleicht auch von Macerationsproducten, durchtränkt wurde. Um das Augenschwarz möglichst rein zu erhalten, muss man sich ganz frischer, am besten warmer Augen bedienen; man theilt den Bulbus in zwei seitliche Hälften und lässt die Retina mit dem Glaskörper herunter gleiten, was an frischen Augen sehr gut gelingt, während schon nach wenigen Stunden ein Theil der Stäbchen der Retina zurück bleibt. Von der glatten, glänzenden Choroidea sammelt man dann das Pigment, wie Scherer angegeben, mit einem feuchten Haarpinsel und erhält auf diese Art reine Pigmentzellen. Auf dieselbe Weise kann man das farblose Epithelium vom Tapetum der Wiederkäuer erhalten, wenn man den schwarzen Theil der Choroidea vorher ringsum weggeschnitten; und so liesse sich wenigstens möglicherweise aus einer vergleichenden Analyse ein genaues Resultat gewinnen.

---

[1]) Berzelius Chemie, 4. Aufl., Bd. IX, p. 522 ff. — Simon, medic. Chemie, Bd. I, p. 347 ff.

[2]) Annal. der Pharm., Bd. XL, p. 63.

Viel wichtiger und förderlicher als Elementanalysen ist die Kenntniss der näheren Bestandtheile organischer Körper; ihre Zurückführung auf wenige, allgemein verbreitete Mutterstoffe ist die grosse Aufgabe der Chemie, wozu mit der Entdeckung des Proteins der Schlüssel gegeben wurde. Ohne einfachere Scheidungsmethoden, namentlich ohne die Anwendung blanderer Menstruen, werden wir aber nicht zum Ziele kommen, und so lange die Untersuchung des Haematin's von der Behandlung mit Schwefelsäure beginnen muss, werden wir auf die Kenntniss seiner nächsten und natürlichen Bestandtheile verzichten müssen. So lassen sich denn über die Bildung und Zusammensetzung des Pigments wenig mehr als Vermuthungen aussprechen. Um einen erfolgreichen Weg einzuschlagen, wird es vor Allem nöthig sein, festzuhalten, dass die Pigmentkörner nicht reiner, festgewordener Farbstoff, sondern eine Verbindung desselben mit einer der organischen Materien ist, die überhaupt die thierischen Formen constituiren. Ich schliesse diess, wie schon oben angeführt, daraus, dass jedes körnige Pigment von Chlor entfärbt wird, ohne dass Form, Grösse und Molecularbewegung der einzelnen Körner verändert werden. Aus der Entwicklungsgeschichte geht weiter hervor, dass der Farbstoff, wenigstens in vielen Fällen, verändertes Hämatin ist; die constituirende Materie aber kann möglicherweise Fett oder eine Proteinverbindung sein. Gegen Fett spricht die Unlöslichkeit des Pigments in Aether und Weingeist. In der Voraussetzung, dass eine Hülle von Eiweiss, wie bei den Fettkugelchen der Milch, die Einwirkung des Aethers hemme, hat Henle [1]) die Pigmentkörnchen zuerst mit Essigsäure, dann mit Aether digerirt oder in Weingeist gekocht, aber keine Veränderung gesehen. Ich selbst habe die Gegenwart von Fett, Protein und Hämatin durch folgende Versuche nachzuweisen gesucht.

Eine Partie von der Choroidea frischer Kalbs- und Schweinsaugen auf die angegebene Weise gesammelten Pigments wurde mit verdünntem Kali bei gelinder Wärme digerirt, bis sich unter dem Microscope keine Formbestandtheile mehr wahrnehmen liessen; zu dieser dunkelbraunen Lösung wurde nun tropfenweise diluirte Salzsäure gesetzt, wobei sich ein brauner, voluminöser, flockiger Niederschlag bildete, und gleichzeitig mittelst eines in eine Lösung von essigsaurem Bleioxyd getauchten Papierstreifens auf entweichenden Schwefelwasserstoff geprüft; das Papier färbte sich nicht. In der alkalischen Lösung bewirkte Kaliumeisencyanür keine Reaction; eben so wenig bewirkte in dem abfiltrirten Niederschlag Zusatz von Salpetersäure eine characteristische Färbung; es scheint demnach kein Protein vorhanden gewesen. Ein dritter Theil des Rückstandes wurde anhaltend mit Aether geschüttelt, ohne sich darin zu lösen; der abgegossene Aether enthielt kein Fett und verdunstete ohne Rückstand. Endlich wurde ein Theil des frischen Pigments in einer Platinschale verbrannt, die Asche in einigen Tropfen Salzsäure gelöst und mittelst Kaliumeisencyanür und Schwefelcyankalium auf Eisen geprüft; es zeigte sich im ersten Falle deutlich eine bläuliche, im letztern eine röthliche Färbung; diese Reaction spräche für die Gegenwart von Hämatin. — Weniger genau konnten dieselben Versuche ausfallen, die ich mit dem Pigmente der oben beschriebenen Melanosis bulbi anstellte. Ich presste die Geschwulst, die durch einen tiefen Einschnitt in zwei Lappen getheilt war und längere Zeit in Weingeist gelegen, zwischen den Fingern, indem ich sie wiederholt mit Weingeist

[1]) p. 285.

anfeuchtete, und erhielt dadurch eine dickliche, dintenähnliche Flüssigkeit; sie enthielt, wiederholt unter dem Microscope untersucht, die beschriebenen Pigmentzellen und Kugeln, sehr sparsame Exsudatzellen, zahlreiche freie Kerne, eine Masse einzelner Pigmentkörner und einige Cholestearinkrystalle; Blutzellen nahm ich nicht wahr, es hatten sich auch keine neuen Gefässe in der Geschwulst gebildet. Nachdem der Weingeist verdunstet war, wurde dieselbe Behandlung mit Kali vorgenommen und gab eine ähnliche röthlichbraune Lösung, in der Salzsäure ein braunes, flockiges Sediment erzeugte; die Reaction auf Schwefelwasserstoff blieb auch hier aus. Aether entzog eine ziemliche Quantität Fett, und zwar in einem zweiten Versuche auch vor der Behandlung mit Kali; ich schreibe dasselbe auf Rechnung der freien Cholestearinkrystalle. Beim Verbrennen blieb eine deutlich eisenhaltige Asche.

Wenn nach diesen Versuchen die eigentliche Frage ungelöst bleibt, so geht doch daraus eine Uebereinstimmung des physiologischen und pathologischen Pigments auch von chemischer Seite hervor, die einiges Gewicht dadurch erhält, dass, abgesehen von den Cholestearinkrystallen im zweiten Falle, die Formelemente ganz dieselben waren. Aber auch jenen negativen Resultaten kann ich keine grosse Bedeutung beilegen, da sich bekanntlich das Protein in vielen andern organischen Materien, die unzweifelhaft daraus entstanden sind, z. B. im Leime, nicht mehr nachweisen lässt, was vielleicht mit dem Verluste des Schwefels zusammenhängt. Es ist ausserdem bekannt, dass sich das Hämatin nie so rein darstellen lässt, dass nicht noch ein Theil Globulin damit verbunden wäre; dieses Globulin ist aber Nichts anderes, als der gerinnbare Theil des Zellinhaltes, der mit jeder Exsudation von Blutfarbstoff zugleich austritt, d. h. eine Proteinverbindung [1]).

Dass das Fett eine besondere Beziehung zur Pigmentbildung habe, ist durch zahlreiche Thatsachen zur verbreiteten Ansicht geworden und u. A. von Heusinger [2]) weitläuftig erörtert, wobei aber offenbar verschiedene Dinge zusammen vorgetragen werden. So sprechen die Erfahrungen, dass Neger und Südländer, die eine dunklere Hautfarbe haben, selten fett werden; dass der äussere Gehörgang des Negers ungefärbt ist; dass bei Fischen an den Stellen, wo bei andern Thieren Fette abgesondert werden (um die serösen und Knochenhäute) sich Pigment bildet; dass die weissen Polarvögel, dass Eunuchen (bei weisser Hautfarbe) sehr fett sind; dass alle Vögel ihr Winterfett mit Anlegung der Hochzeitskleider verlieren u. s. w., — für eine gegenseitige Ausschliessung von Fett und Pigment, während in andern Fällen, in vielen Melanosen, auf der Choroidea (in der ganzen Orbita) und in den Pigmentzellen des Frosches und Kaninchens (Fig. 9 und 11), an den Schnäbeln und Füssen vieler Vögel u. s. w. Fett und Pigment verbunden scheinen. Ich glaube, dass sich in den meisten dieser Fälle andere und natürlichere Erklärungen, schwerlich aber irgendwo ein wissenschaftlicher Zusammenhang herstellen lässt; namentlich ist ein directer Uebergang von Fett in Pigment sehr unwahrscheinlich, eine

[1]) Simon a. a. O., p. 306. Im Allgemeinen verstehen die Chemiker unter Globulin die Membranen der Blutzellen sammt dem gerinnbaren Theil des Zelleninhalts; die Membranen sind aber nicht gefärbt und lassen sich auf doppelten Filtern abfiltriren und auswaschen; der mit dem Haematin unzertrennlich verbundene Theil des Globulins kann daher nur von dem Zelleninhalte herrühren.

[2]) p. 21, 38, 138.

Frage, die mit der nach der Entstehung des Hämatins im thierischen Körper überhaupt zusammenfällt. Einiges Licht möchte auch hier durch die Thatsache gewonnen werden, dass die farbigen Kügelchen der Retina und die feinen gelben Fetttröpfchen und Körnchen in der Iris vieler Thiere, ähnlich dem körnigen Pigmente, von Chlor ohne Veränderung der Form etc. entfärbt werden. Die Einwirkung erfolgt oft erst nach längerer Zeit und bei wiederholter Erneuerung des Reagens, im Nothfalle auch bei einigem Drucke; ich habe mich aber mit Bestimmtheit davon überzeugt; — an formlosen Fetten ist eine solche Beobachtung begreiflicherweise schwerer. Jene Kügelchen und Tröpfchen unterscheiden sich ausserdem von den übrigen gefärbten Fetten durch ihre Consistenz und Zähigkeit; die erstern sind nur selten und nur bei starkem Drucke in günstigen Lagen zum Zusammenfliessen zu bringen; die letztern, die man nur dadurch als wirkliches Fett erkennt, dass sich alle Uebergänge zu Tropfen und formlosen Massen finden, zeichnen sich z. B. in der Iris des Huhns durch ihre regelmässige runde Form und Molecularbewegung aus und sind nicht von den gelben Granulationen, die ich in den Ovarien fand, verschieden. Es ist offenbar, dass hier eine Veränderung des Fettes, und sehr wahrscheinlich, dass eine gewisse Organisation, vielleicht die Bildung einer umhüllenden Membran Statt gefunden [1]). Sollte diese Vermuthung gegründet sein, so würde der Unterschied zwischen gefärbten Fetten und körnigem Pigment ganz wegfallen, und das Fett trüge zur Bildung alles Pigments insofern bei, als es allgemeine Bedingung der Körnerbildung ist; es würde dadurch die oben aufgestellte Entwicklungsgeschichte des Pigments nur bestätigt, die sich demnach an die ausführliche Erörterung anschliesst, die Henle in seiner allgemeinen Anatomie [2]), namentlich mit Bezug auf das Aschersons'che Experiment, über die Entstehung der Elementarkörner überhaupt gibt.

Auf diese Weise wäre der Weg zum letzten Ziele dieser Arbeit, zur Kenntniss des eigentlichen Farbstoffs, gebahnt. Dass der des körnigen Pigments von dem des Blutes entspringe, ist schon oben erörtert; ob die mannigfachen Farben, bei niedern Thieren besonders, ebenfalls dem jeweiligen Blutfarbstoff zuzuschreiben sind, oder ob sie, wie dieser, in der thierischen Oeconomie neu gebildet werden, und wie diess geschehe, muss ganz dahingestellt bleiben; ich will hier nur die chemischen und chromatischen Veränderungen berühren, die der Blutfarbstoff der Wirbelthiere anerkanntermaassen erleiden kann, und daraus seine Modification im körnigen Pigment zu erklären suchen.

Die Farbe des Bluts wird nach den neuesten Untersuchungen [3]) auf zweifachem Wege verändert, auf physikalischem durch Veränderung der Form der Blutzellen und auf chemischem durch Verbindung des Reagens mit dem Haematin. So machen concentrirte Salzlösungen, Zuckerwasser das Blut hellroth, indem sich nach den allgemeinen Gesetzen der Endosmose und Exosmose die Blutzellen abplatten; einfaches Wasser dagegen macht sie aufquellen und das Blut dunkel. Scherer erklärt diess durch die vermehrte oder verminderte Reflexion des Lichts je nach der planen oder convexen Oberfläche der Blutzellen, was hauptsächlich dadurch bestätigt

---

[1]) Vgl. Krohn über die Iris der Vögel in Müllers Archiv 1837, p. 363.

[2]) p. 163 ff.

[3]) Scherer, über die Farbe des Bluts; in der Zeitschrift für rationelle Medicin von Henle und Pfeuffer, II. Heft, p. 288, und eine Berichtigung dazu von mir im III. Heft derselben Zeitschrift, p. 440.

wird, dass Zerstörung der Blutzellen dem Blute sogleich eine dunklere Farbe gibt, und dass dann Salze nicht mehr im Stande sind, die helle Farbe herzustellen, wohl aber andere feine Partikelchen, pulverisirte Kreide, Milchkügelchen etc. Die zahlreichen Stoffe, die chemische Verbindungen mit dem Haematin eingehen und dadurch Veränderungen der Blutfarbe bewirken [1]), characterisiren sich dadurch, dass diese auch im gewässerten Blute (d. i. nach Zerstörung der Blutzellen) erfolgen. Darunter sind, als im thierischen Körper selbst vorkommend, der Sauerstoff, die Kohlensäure, der Schwefelwasserstoff und das Ammoniak zu nennen; der erstere färbt bekanntlich purpurn, die zweite braunroth, die beiden letzten gräulichbraun. Im gewässerten Blute sind alle diese Nüancen einige Töne dunkler, weil die reflectirenden Körper fehlen; so ist namentlich gewässertes und mit Kohlensäure geschütteltes Blut fast schwarz; zwischen dieser Farbe aber und der gelben der gewöhnlichen Blutzellen liegen alle Nüancen, in denen das körnige Pigment vorkömmt. Es bedürfte daher in den Fällen, wo Blutfarbstoff im thierischen Körper austritt, nur der Gegenwart von Kohlensäure, um Pigment zu erzeugen; dass hierzu die Möglichkeit in allen Organen gegeben ist, ist gewiss, seitdem Müller gezeigt hat, dass die Bildung der Kohlensäure an allen Stellen des Capillargefässsystems Statt findet und dass in den Lungen nur die während des ganzen Kreislaufs aufgenommenen Kohlensäure abgeschieden wird; es erklärt sich dadurch insbesondere die Häufigkeit der Lungenmelanose, weil Blutreichthum und Durchtränkung mit Kohlensäure in keinem Organe in so ausgezeichnetem Grade und zu allen Zeiten vorhanden ist [2]); die Ursache derselben liegt daher den ältern Ansichten gerade entgegen, nicht in einer gehinderten, sondern eher in der reichlichen Decarbonisation. — Uebrigens rühren gewiss nicht alle Färbungen von der Kohlensäure her; Rokitansky [3]) schreibt der Einwirkung der Darmgase die schwarze oder schwarzblaue Färbung hämorrhagischer Exsudate im Darm und unter dem Peritoneum zu; im Darm wird aber Schwefelwasserstoff und Ammoniak entwickelt. Schwarzes Erbrechen soll von der Einwirkung des Magensaftes [3]) auf ergossenes Blut herrühren u. s. w.

Ueber die Natur dieser chemischen Verbindungen, namentlich des oxydirten und kohlensauern Haematins, ist nichts Gewisses bekannt. Liebig [5]) hat in einer glänzenden Theorie die chemische Einwirkung des Sauerstoffs und der Kohlensäure mit dem Eisengehalte des Haematins in Verbindung gebracht und daher die Farbeveränderung erklärt. Ich erlaube mir kein Urtheil über die Berechnungen, worauf er seine Ansicht stützt, muss aber folgende Thatsachen dagegen anführen.

Scherer [6]) hat nachgewiesen, dass sich dem Blute alles Eisen entziehen lässt, ohne dass die

---

[1]) Henle, Allg. Anatomie, p. 430 ff.

[2]) Man wird hier nicht einwenden, dass der eingeathmete Sauerstoff die Wirkung der Kohlensäure wieder aufheben müsse; diess findet für die Dauer nur im circulirenden Blute Statt; stagnirendes Blut aber in und ausser dem Körper wird zwar eine Zeit lang von Sauerstoff geröthet und abwechselnd von Kohlensäure gebräunt, zuletzt aber bleibt die dunkle Farbe unverändert; alles stockende und sich zersetzende Blut wird schwarz, selbst beim Zutritt der Luft.

[3]) III, p. 171.

[4]) Rokit. III, p 207.

[5]) Thierchemie, p. 241.

[6]) Annal. der Pharm., Bd. XL, p. 30.

Farbe verändert wird. Ich habe diesen Versuch wiederholt und vollkommen bestätigt gefunden. — Einige Unzen getrocknetes und gepulvertes Ochsenblut wurden mit concentrirter Schwefelsäure angefeuchtet, mit Wasser übergossen und mehrere Tage an einem kühlen Orte stehen gelassen. Darauf wurde filtrirt und mit Wasser ausgewaschen, so lange das Filtrat sauer schmeckte; der Rückstand mit Alkohol behandelt, der eine schöne carmoisinrothe Farbe annahm, wie sie gewöhnliches Blut bei gleicher Verdünnung und bei durchfallendem Lichte zeigt; diese Flüssigkeit abgedampft, getrocknet und verbrannt, zeigte in der Asche keine Spur von Eisen: eben so wenig der auf dem Filter zurückgebliebene und verbrannte Rückstand. Alle sauern Extracte dagegen reagirten deutlich auf Eisen. — Diese Thatsache beweist nur, dass das Eisen überhaupt nicht Ursache der rothen Farbe des Blutes ist; es wäre immer noch möglich, dass die Modificationen der Farbe im arteriellen und venösen Blute von der Verbindung des Sauerstoffs und der Kohlensäure mit dem enthaltenen Eisen bedingt sei. Auch dieses scheint mir durch folgenden Versuch widerlegt. Bekanntlich sollen Stickoxyd und Stickoxydul das Blut purpurroth färben; beide sind aber ganz indifferent gegen frisches sowohl als gewässertes Blut. Schüttelt man das eine oder andere mit Stickoxyd (durch Oxydation von metallischem Kupfer mit verdünnter Salpetersäure erhalten), so wird die Farbe durchaus nicht verändert, wenn nicht durch Zutritt der atmosphärischen Luft salpetrige Säure gebildet wird, deren gelbe Dämpfe sogleich Alles verunreinigen und das Blut zu einer schmierigen Masse von schmutziggrüner Farbe zersetzen, was gewöhnlich an der Mündung des Gefässes geschieht. — Stickoxydul (durch Erhitzen von salpetersauerm Ammoniak erhalten), das diese Eigenschaft, von der Luft verändert zu werden, nicht hat, verhielt sich so indifferent, dass selbst hellrothes, mit Sauerstoff geschütteltes Blut darin seine Farbe behielt; eben so wurde gewöhnliches Blut, das mit Stickoxydul geschüttelt und unverändert geblieben war, durch Einblasen von Luft auf der Stelle so hellroth, durch Zusatz von Wasser (Auflösung der reflectirenden Blutzellen) so dunkel gefärbt, wie alle diese Reactionen an gewöhnlichem Blute eintreten. — Weder Stickoxyd noch Stickoxydul hatten den geringsten Einfluss auf die Form der Blutzellen.

Diese Versuche zeigen nicht nur, dass beide Stoffe mit Haematin keine Verbindung eingehen, sondern auch, dass das Eisen des Haematins mit demselben auf eine Art verbunden ist, in der es durchaus ungeeignet ist, gesonderte chemische Verbindungen einzugehen, die einen Antheil an der Farbe nehmen könnten; denn es ist bekannt, dass Eisenoxydulverbindungen von Stickoxyd schwarz gefärbt werden. Dadurch glaube ich den fernern Schluss gerechtfertigt, dass auch Sauerstoff und Kohlensäure nicht mit dem Eisen, sondern mit dem Farbstoff als solchem sich verbinden, und dass das Eisen dabei entweder von dem Haematin gar nicht geschieden wird, oder seiner geringen Menge wegen nicht in Betracht kömmt.

Maasse in Wiener Linien.

(Das Mittel ist immer aus wenigstens drei, meistens aus vielen Messungen berechnet.)

	Minimum.	Maximum.	Mittel.
Pigmentzellen von der Choridea des Menschen	0,0066	0,0121	0,0092
Kerne	0,0018	0,0031	0,0027
Kerne der structurlosen Membran des Menschen — breit	0,0019	0,0025	0,0022
Kerne der structurlosen Membran des Menschen — lang	0,0032	0,0043	0,0036
Pigmentzellen der Choroidea des Schweins	0,0053	0,0128	0,0099
Kerne	0,0024	0,0041	0,0032
Kerne der structurlosen Membran des Schweins — runde	0,0028	0,0033	0,0030
Kerne der structurlosen Membran des Schweins — ovale, breit	0,0022	0,0033	0,0025
Kerne der structurlosen Membran des Schweins — ovale, lang	0,0031	0,0052	0,0037
Dieselben eines Schweineembryo von 4″ Länge	0,0043	0,0079	0,0062
Spindelförmige freie Kerne — breit	0,0019	6,0034	0,0026
Spindelförmige freie Kerne — lang	0,0030	0,0085	0,0055
Pigmentzellen der Choroidea des Kaninchens	0,0053	0,0183	0,0112
Kerne — runde	0,0032	0,0050	0,0041
Kerne — ovale	0,0043	0,0045	
	0,0048	0,0058	0,0051
Pigmentzellen der Choroidea des Rindes	0,0056	0,0086	0,0072
Höhe dieser Zellen (von der Seite gesehen)	0,0059	0,0077	
Dieselben vom Corpus ciliare	0,0058	0,0064	0,0060
Pigmentkörnchen		0,0015	
Kerne — runde	0,0031	0,0040	0,0034
Kerne — ovale, breit	0,0030	0,0034	0,0031
Kerne — ovale, lang	0,0045	0,0047	

	Minimum.	Maximum.	Mittel.
Ungefärbte Zellen vom Tapetum des Rindes	0,0071	0,0086	0,0077
Kerne	0,0031	0,0040	0,0034
Kerne von der vordern Fläche der Iris: breit	0,0027	0,0031	
Kerne von der vordern Fläche der Iris: lang			0,0049
Kerne der structurlosen Membran eines 13 Zoll langen Kalbsfötus: runde	0,0027	0,0042	0,0034
Kerne der structurlosen Membran eines 13 Zoll langen Kalbsfötus: ovale, breit	0,0020	0,0028	0,0024
Kerne der structurlosen Membran eines 13 Zoll langen Kalbsfötus: ovale, lang	0,0035	0,0056	0,0045
Kerne von der Choroidea eines drei Zoll langen Kalbsfötus: runde	0,0020	0,0039	0,0030
Kerne von der Choroidea eines drei Zoll langen Kalbsfötus: ovale, breit	0,0015	0,0027	0,0020
Kerne von der Choroidea eines drei Zoll langen Kalbsfötus: ovale, lang	0,0026	0,0048	0,0036
Pigmentkörnchen, die Kerne umgebend		0,0018	
Kerne in der Gegend des Tapetum desselben	0,0030	0,0041	0,0035
Grosse, ovale, freie Kerne mit mehreren Kernkörperchen, zu Fasern sich zuspitzend, in der Substanz der Choroidea desselben	0,0041	0,0100	
Pigmentzellen der Choroidea des Pferdes	0,0105	0,0114	
Kerne		0,0038	
Dieselben von der vordern Fläche der Iris	0,0059	0,0096	0,0081
Kerne	0,0025	0,0038	0,0030
Dieselben von der Uvea			0,0078
Kerne: runde	0,0032	0,0046	0,0037
Kerne: oval lange			0,0050
Kerne vom Corpus ciliare	0,0029	0,0049	0,0038
Freie Kerne auf der Choroidea: runde	0,0022	0,0036	0,0027
Freie Kerne auf der Choroidea: ovale, breit	0,0017	0 0030	0,0024
Freie Kerne auf der Choroidea: ovale, lang	0,0039	0,0053	
Kerne der structurlosen Membran: breit	0,0021	0,0032	0,0029
Kerne der structurlosen Membran: lang	0,0032	0,0051	
Blasse Zellen des Tapetum vom Pferd	0,0100	0,0281	0,0145
Kerne			0,0041
Farblose Zellen vom Tapetum des Reh's	0,0056	0,0092	0,0972
Kerne	0,0031	0,0037	
Pigmentzellen von der Choroidea der Katze	0.0083	0,0163	0,0119
Pigmentzellen von der Choroidea der Ente: breit	0,0073	0,0132	0,0094
Pigmentzellen von der Choroidea der Ente: lang	0,0134	0,0205	0,0178

	Minimum.	Maximum.	Mittel.
Kerne: runde	0,0026	0,0041	0,0032
Kerne: ovale, breit	0,0022	0,0025	0,0024
Kerne: ovale, lang	0,0032	0,0040	0,0036
Pigmentzellen von der Choroidea des Frosches: breit	0,0098	0,0164	0,0140
Pigmentzellen von der Choroidea des Frosches: hoch	0,0115	0,0147	0.0132
Kerne: breit	0,0033	0,0043	0,0039
Kerne: lang	0,0049	0,0060	0,0053
Pigmentzellen von der Choroidea des Cyprinus barbus (runde und polyedrische)	0,0045	0,0109	0,0078
Kerne	0,0022	0,0041	0,0030
Runde Pigmentzellen von der Choroidea des Hechtes	0,0044	0,0148	0,0071
Kerne: runde	0,0017	0,0027	0,0022
Kerne: ovale, breit	0,0015	0,0020	
Kerne: ovale, lang	0.0023	0,0038	0,0031
Pigmentzellen von der Conjunctiva des Pferdes	0,0056	0,0144	0,0091
Kerne	0,0024	0,0049	0,0032
Dieselben (Epidermiszellen) von der äussern Haut der Augenlieder des Pferdes	0,0057	0,0116	0,0082
Kerne	0,0021	0,0045	0,0030
Kerne aus der tiefsten Schicht der Epidermis an derselben Stelle: runde	0,0025	0,0035	0,0029
Kerne aus der tiefsten Schicht der Epidermis an derselben Stelle: ovale, breit	0,0015	0,0020	
Kerne aus der tiefsten Schicht der Epidermis an derselben Stelle: ovale, lang	0,0030	0,0040	0,0036
Epidermiszellen von der Schnautze eines 13 Zoll langen Kalbsfötus	0,0124	0,0273	0,0195
Kerne	0,0019	0,0030	0,0026
Pigmentirte Epidermiszellen vom Rabenschnabel	0,0081	0,0129	0,0108
Kerne	0,0022	0,0039	0,0037
Epidermiszellen vom Entenschnabel	0,0078	0,0108	0,0095
Kerne: breit	0,0023	0,0028	0,0026
Kerne: lang	0,0030	0,0038	0,0033
Gelbgefärbte Kerne in der untersten Schicht an derselben Stelle: breit	0,0010	0,0021	0,0016
Gelbgefärbte Kerne in der untersten Schicht an derselben Stelle: lang	0,0019	0,0032	0,0026
Papillen vom Entenschnabel: breit	0,0029	0,0080	0,0042
Papillen vom Entenschnabel: lang	0,0295	0,0433	0,0363
Pigmentirte Epidermiszellen des Wallfisches	0,0094	0,0231	0,0161

	Minimum.	Maximum.	Mittel.
Kerne: runde	0,0036	0,0059	0,0046
Kerne: ovale, breit	0,0020	0,0036	0,0030
Kerne: ovale, lang	0,0037	0.0050	0,0045
Pigmentzellen aus der Haut der Sepien	0,0257	0,1896	0.0695
Pigmentzellen aus der Lunge eines Hundes			0,0054
Dieselben aus der Lunge des Menschen	0,0069	0,0141	0,0107
Kerne			0,0032
Pigmentzellen aus den Bronchialdrüsen des Menschen	0,0072	0,0108	0,0083
Kerne	0,0034	0,0040	0,0037
Freie Kerne der Bronchialdrüsen desselben: runde	0,0026	0,0050	0,0040
Freie Kerne der Bronchialdrüsen desselben: ovale, breit	0,0023	0·0039	0,0032
Freie Kerne der Bronchialdrüsen desselben: ovale, lang	0,0056	0,0072	0,0062
Pigmentzellen aus den Nieren von Salmo muraena	0,0044	0,0104	0,0073
Kerne	0,0029	0,0037	0,0034
Pigmentzellen aus einer Melanosis bulbi	0,0093	0,0173	0,0121
Kerne	0,0036	0,0042	
Gelbe Fettkügelchen von der Retina der Ente	0,0019	0,0025	0,0020

Erklärung der Zeichnungen.

Ocular 1 und Linsen 5, 6, 7 des Plössl'schen Microscops — 330fache Vergrösserung, wenn nicht eine andere angegeben ist.

1. Zellen vom Tapetum des Schafs.
2. Dieselben an der Grenze des Tapetum in die Pigmentschicht übergehend.
3. Dieselben von der Seite gesehen.
4. Pigmentzellen von der Choroidea des Rindes. a. Grössere achteckige Zelle unter der sechseckigen; b. c. dergleichen von der Seite.
5. Zellen vom Tapetum des Rindes.
6. Pigmentzellen von der Choroidea des Schweines, die blassen vom Centrum, die pigmentreichen vom Umkreise.
7. Pigmentzellen von der Choroidea des Menschen.
8. Dergleichen mit zwei Kernen.
9. Pigmentzellen von der Choroidea des Kaninchens a. Kerne, b. Fetttropfen.
10. Pigmentzellen von der Choroidea der Ente, auf der Stäbchenschicht der Retina aufsitzend. a. Senkrecht stehende von oben gesehen, b. umgefallene von der Seite, c. isolirte von der Seite, d. dergleichen mit den der Choroidea zugekehrten Fortsätzen, e. Stäbchenschicht der Retina von der innern Seite, f. farbige Fettkügelchen.
11. Pigmentzellen von der Choroidea des Frosches. a. Von oben, b. von der Seite, c. Kerne, d. Fetttropfen.
12. A. Pigmentzellen von der Choroidea des Hechtes. a. Kerne, b. Tochterzellen, c. künstlich verzerrte Zellen.

    B. Stab und Zwillingszapfen der Retina des Hechtes. a. Pigmentscheiden, worin die Zwillingszapfen stecken, b. freier Zwillingszapfen, c. Stab mit dem Faden.
13. Pigmentirte Faserzellen aus der Choroidea des Cyprinus barbus.
14. Dergleichen aus der Lamina fusca des Menschen. a. Kerne, b. pigmentlose Fortsätze.
15. Pigmentirte Epidermiszellen von der Conjunctiva des Pferdes.
16. Gewöhnliche und pigmentirte Epidermiszellen von der Nickhaut des Rindes.
17. Pigmentirte Epidermiszellen vom Rabenschnabel.

18. Dessgleichen vom Wallfisch. a. Aus der untersten jüngsten, b. aus den mittleren, c. aus der obersten Schicht, d. Kerne.
19. Queerdurchschnitt der Epidermis des Wallfisches mit den Lücken für die Papillen.
20. Epidermiszellen und Fetttröpfchen vom Entenschnabel. (17mal vergrössert.)
21. Queerdurchschnitt der Bedeckung des Entenschnabels. a. Epidermis, b. Papillen, c. unterste die Papillen umgebende (gelbgefärbte) Schicht der Epidermis, d. sternförmige Pigmentzellen der Cutis, e. Cutis. (36mal vergrössert.)
22. Pigmentzellen aus der Lunge des Menschen.
23. Pigmentzellen aus den Bronchialdrüsen des Menschen.
24. Gefärbte Entzündungskugeln und Pigmentzellen aus einer apoplectischen Cyste. a. Gewöhnliche Körnerhaufen, b. Kern von Körnchen umgeben, c. Entzündungskugeln mit Kernen, d. Körnchenzellen.
25. Dergleichen aus einer Melanosis bulbi. a. Körnerhaufen mit Kernen, b. Fortsatz der Zellmembran, c. Körnchen-(Pigment-)Zelle.
26. Pigmentzellen aus den Ovarien einer Kuh.
27. Ein Stück vom Kamm der Ente (achtmal vergrössert).
28. Eine Strahle der Kopffedern von Anas boschas, mittelst Chlor entfärbt. a. Unterste blasenförmige Zelle.
29. Epidermiszelle von der Schnautze eines 13 Zoll langen Kalbsfötus. a. Kerne, b. Tochterzellen (vergrösserte Kerne ?).

Nachträgliches.

Pag. 3, Zeile 10 und 11, statt: senkrecht ——— stehenden, lies: horizontal — — liegenden.

Zu p. 8, Z. 19 ist Fig. 27, zu p. 11, Z. 15 Fig. 11 zu citiren.

Zu p. 22, Z. 14: Aehnliche Veränderungen der Farbe ohne vorhergegangene Härung finden bei Säugethieren in der Brunstzeit Statt. Eble, Lehre von den Haaren 1831, Bd. I, p. 80.

P. 23, Z. 25, statt Zellgewebe lies Bindegewebe. Z. 2 in der Note statt Meyeri et Zelleri lies Meyer et Zeller.

P. 24 ist Note 2 zu streichen.

P. 25, Z. 4 sind die Untersuchungen von Agassiz, Mandl und Reichert über die Farben der Fischschuppen, namentlich in Bezug auf das Verhältniss der Pigmentzellen zur Cutis, zu citiren. Müllers Archiv 1841, p. CCIX ff.

Druck von Zürcher und Furrer

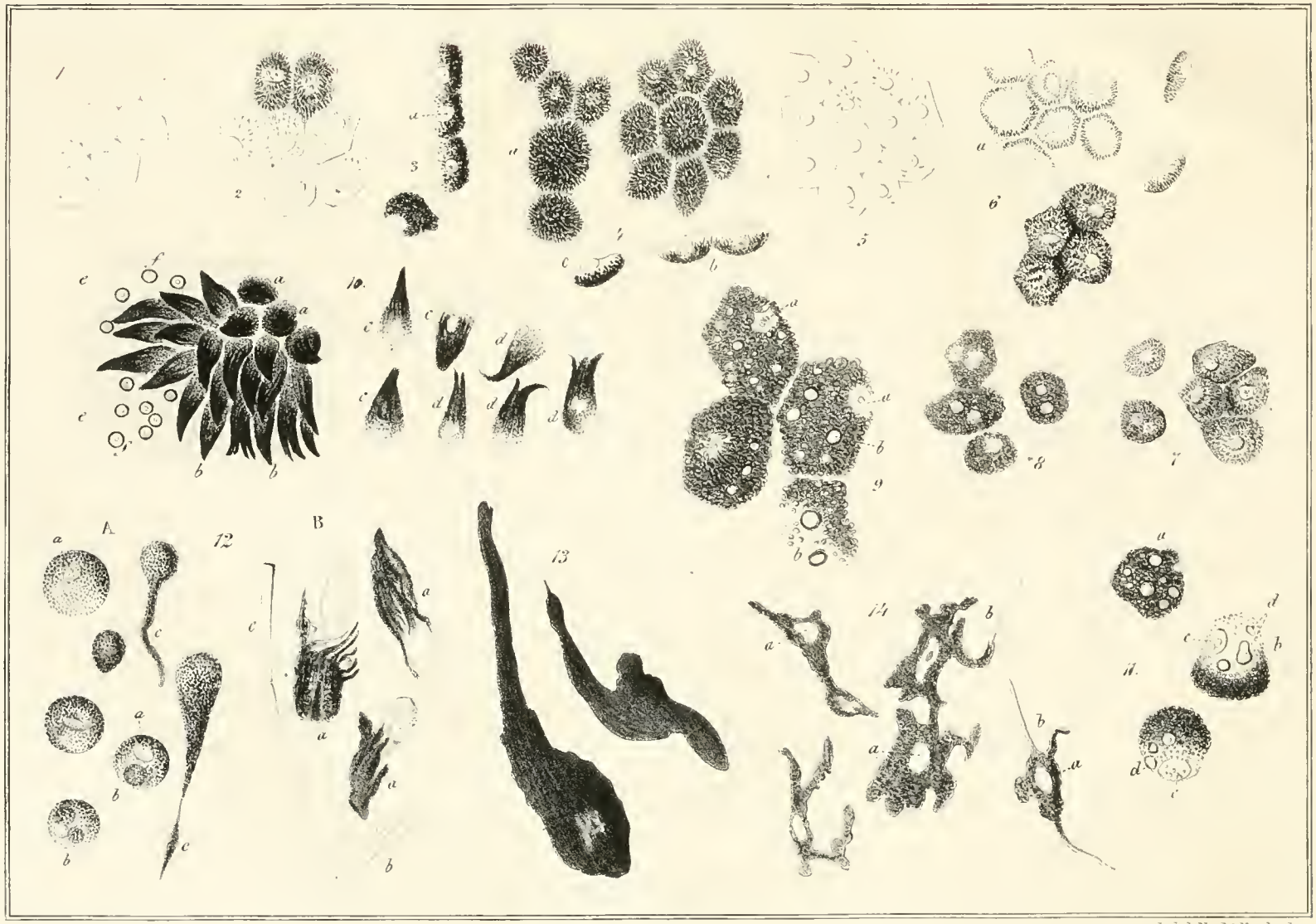

Dr Bruch del Diekmann lith

Lith de Nicolet Neuchatel

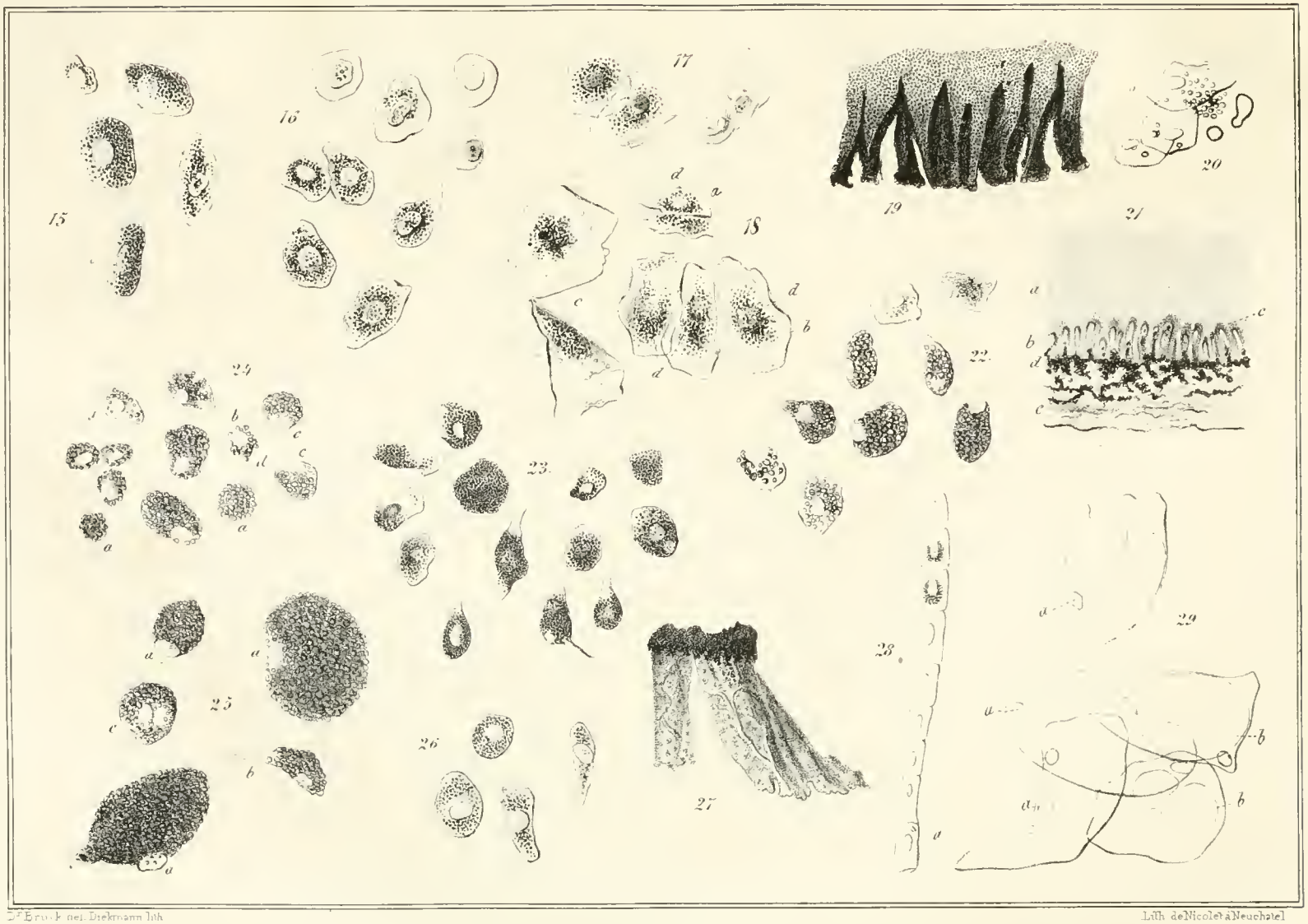

Dr Bruck del. Diekmann lith.

Lith. de Nicolet à Neuchatel

Schinz, Dr. H. R., Prof., Monographieen der Säugethiere. Mit Abbildungen nach der Natur und den vorzüglichsten naturwissenschaftlichen Werken gezeichnet von J. Kull, Lithograph. Lieferung à 1 Rthlr. 6 gr. od. 2 fl. 12 kr. Bis jetzt sind davon 2 Lieferungen erschienen.

— Handbuch der Naturgeschichte für Schulen. Vermehrte und veränderte Auflage 14 gr. od. 1 fl.

— Der Kanton Zürich in naturgeschichtlicher und landwirthschaftlicher Beziehung dargestellt. Ein Handbuch für Schulen, sowie zur Belehrung und Unterhaltung für jedes Alter. geb. 1 Rthlr. 6 gr. od. 2 fl. 12 kr.

Henle J. und Kölliker A., über die Pacinischen Körperchen an den Nerven des Menschen und der Säugethiere. Mit drei Tafeln. 4 br. 1 Rthlr. 6 gr. od. 2 fl. 12 kr.

Stadelmann, H. Jul. Sectiones transversae partium elementarium corporis humani. 4 gr. od. 16 kr.

Thierwelt, die verständige, eine Sammlung von Anekdoten zur Belehrung und Unterhaltung für die Jugend. Mit 4 Kupfern. gr. 8. geb. 12 gr. od. 54 kr.

Zeitschrift für Land- und Gartenbau, von Professor O. Heer und Ed. Regel. 8. Zweiter Jahrgang pr. complet mit Abbildungen und Extrablättern. 1 Rthlr. od. 1 fl. 45 kr

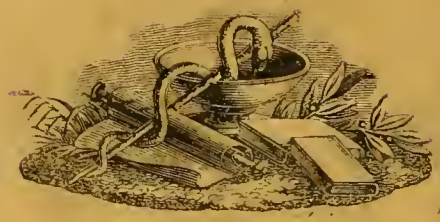

Druck von Zürcher und Furrer.